نورولوژی

بیماری‌های سربرووواسکولار، نوروتروما، سردرد و سندرم‌های درد

Cerebrovascular Disease, Neoplasms and CSF

خلاصه درس به همراه مجموعه سوالات آزمون ارتقاء و بورد نورولوژی با پاسخ تشریحی

نورولوژی 19

Merritt 2022

کتاب آمادگی آزمون ارتقاء و بورد 1401

ترجمه و تلخیص: دکتر شیما زارع شهامتی
رتبه برتر بورد تخصصی سال1400

مقدمه ناشر

موسسه‌ی رهپویان شریف با بیش از بیست و دو سال تلاش در زمینه‌ی چاپ و نشر کتب آمادگی آزمون‌های ارتقاء و بورد تخصصی در بین داوطلبان جایگاه ویژه‌ای دارد.

از این‌رو با توجه به زمان اندک داوطلبان محترم، برای مطالعه‌ی تکست اصلی و حجم بالای مطالب، موسسه‌ی رهپویان شریف ساختار منحصر به‌فرد خود را این‌گونه ارائه داد تا با دسترسی داوطلبان به خلاصه مطالب موجود در رفرنس و همچنین مرور مطالب در قالب سوالات ارتقاء و بورد چند سال اخیر، در زمان کم بتوان به نتیجه‌ی مطلوب رسید.

همچنین در کنار ساختار اصلی کتب کیمیا، مجموعه کتاب‌هایی با عناوین اکسیر، سیمیا، مرور سریع، آسکی، مقالات و... تولید و در اختیار داوطلبان محترم قرار داده تا نیازهای علمی و آموزشی دستیاران و متخصصین رشته‌های مختلف مد نظر قرار گیرد.

کتاب حاضر که به رهپویان جامعه پزشکی تقدیم می‌شود نتیجه زحمات گروهی از زبده‌ترین مولفین بوده که هدف آن‌ها تهیه خلاصه‌ای در عین حال جامع از مطالب کلیدی کتب مرجع، در کنار بانکی از سوالات آزمون ارتقاء و بورد، جهت آمادگی علمی دستیاران محترم می‌باشد. در این کتاب علاوه بر این‌که سعی شده است کلیه نکات و موضوعات مهم آزمون‌ها با بیانی ساده و شیوا و به‌صورت کاملاً منظم پوشش داده شود، سوالات آزمون‌های مختلف دانشگاه‌ها و بورد نیز گردآوری و با استفاده از منابع معتبر معرفی و به‌طور تشریحی به آن‌ها پاسخ داده شده است. شالوده تنظیم این مجموعه آخرین ویرایش منابع آزمون‌های ارتقاء، گواهینامه و دانشنامه تخصصی تعیین شده از سوی دبیرخانه شورای آموزش پزشکی و تخصصی بوده که شامل شامل ویرایش سیزدهم Merritt 2022، ویرایش یازدهم Adams 2019 و ویرایش چهارم Shapiro 2021 بوده است.

امیدواریم این کتاب نیز همانند دیگر کتب موسسه رهپویان شریف مورد استقبال شایان جامعه پزشکی قرار گیرد.

دکتر مهدی شریف
ریاست موسسه رهپویان شریف

به‌نام خدا

کتاب پیش روی همکاران، خلاصه‌ای است از مطالب مهم و کلیدی کتاب مریت 2022 که سعی شده ضمن حفظ امانت‌داری، با تشریح قسمت‌های پیچیده‌تر و نکات امتحانی، جداول و زیرنویس‌ها، دوستان را در امتحانات ارتقاء و بورد یاری کند. امیدوارم تلاش ما بتواند با صرف زمان کم‌تر، نتیجهٔ بهتر را برای همکاران عزیز داشته باشد.

موفق باشید

راهنمای بخش‌ها و امکانات اپلیکیشن رهپویان شریف

از سال ۱۳۹۹ و در جهت ارتقای سطح آموزش‌های موسسه رهپویان شریف، خدمات بسیار متنوعی که در ادامه به آنها پرداخته می‌شود در قالب **اپلیکیشن رهپویان شریف** ارائه می‌شود. شما می‌توانید به آسانی و با مراجعه به سایت موسسه به آدرس WWW.DRSHARIF.ORG نسبت به نصب اپلیکیشن و استفاده از امکانات آن اقدام فرمایید.

معرفی بخش‌ها

منوی اپلیکیشن:
لیست تمام ابزارها، آموزش استفاده و ارسال تیکت پشتیبانی در این منو قرار دارد

اسکن QR:
شما با این ابزار می‌توانید QR های موجود در کتب هوشمند را اسکن کرده و مستقیما محتوای مرتبط با آن مبحث را مشاهده فرمایید.

تازه‌ها:
در این بخش آخرین محتوای رشته تخصصی شما که به روز رسانی شده نمایش داده می‌شود و می‌توانید با کلیک بر روی هرکدام، آن را مشاهده فرمایید.

آموزش و آزمون:
در این بخش می‌توانید لینک برگزاری کارگاه‌های آنلاین، آخرین گایدلاین‌ها، متون رفرنس انگلیسی، دوره‌ها و آزمون‌های تخصصی، و تمام آنچه که برای آمادگی آزمون‌ها نیاز است را مشاهده فرمایید.

محتوای من:
در این بخش، ویدئوها، پادکست‌ها، تصاویر، متون و... مرتبط با رشته تخصصی شما قرار گرفته است.

فروشگاه آنلاین:
چنانچه قصد تهیه بسته‌های تخصصی رشته خود را داشته باشید، می‌توانید با مراجعه به بخش فروشگاه، آن را مشاهده و تهیه فرمایید.

فلش کارت:
در بخش فلش کارت می‌توانید بسته‌های متنوع سوالات پرتکرار و مهم همراه با نکات کلیدی که توسط اساتید طراحی شده‌اند را مشاهده و آنها را مرور نمایید.

اخبار:
تمام اطلاع‌رسانی‌های مهم رشته شما در این بخش صورت گرفته و شما می‌توانید به آسانی از آنها مطلع گردید.

با آنکه خدمات ارائه شده در این اپلیکیشن که قابل استفاده در انواع موبایل‌های اندرویدی و IOS بوده بسیار متنوع است، لیکن طراحی آن به نحوی است که کاربر بتواند به آسانی و بدون کوچک‌ترین پیچیدگی از تمام قابلیت‌های آن استفاده نماید. لازم به ذکر است در آینده نزدیک و طبق برنامه‌های توسعه‌ای، امکانات و ابزارهای متنوع و کاربردی دیگری متناسب با نیاز داوطلبان گرامی به آن اضافه گردید.

فهرست

فصل 36: Acute Ischemic Stroke 9
سوالات و پاسخنامه فصل 36 ..... Error! Bookmark not defined.
فصل 37: TIA ..... Error! Bookmark not defined.
سوالات و پاسخنامه فصل 37 ..... Error! Bookmark not defined.
فصل 38: Hypoxic-Ischemic Encephalopathy (HIE) ..... Error! Bookmark not defined.
سوالات و پاسخنامه فصل 38 ..... Error! Bookmark not defined.
فصل 39: Intracerebral Hemorrhage ..... Error! Bookmark not defined.
سوالات و پاسخنامه فصل 39 ..... Error! Bookmark not defined.
فصل 40: SAH ..... Error! Bookmark not defined.
سوالات و پاسخنامه فصل 40 ..... Error! Bookmark not defined.
فصل 41: Cerebral Venous and Sinus Thrombosis ..... Error! Bookmark not defined.
سوالات و پاسخنامه فصل 41 ..... Error! Bookmark not defined.
فصل 42: Vascular Malformations ..... Error! Bookmark not defined.
سوالات و پاسخنامه فصل 42 ..... Error! Bookmark not defined.
فصل 43: CNS Vasculitis ..... Error! Bookmark not defined.
سوالات و پاسخنامه فصل 43 ..... Error! Bookmark not defined.
فصل 44: Posterior Reversible Encephalopathy Syndrome and Other Cerebrovascular Syndromes ..... Error! Bookmark not defined.
سوالات و پاسخنامه فصل 44 ..... Error! Bookmark not defined.
فصل 45: Primary and Secondary Stroke Prevention ..... Error! Bookmark not defined.
سوالات و پاسخنامه فصل 45 ..... Error! Bookmark not defined.
فصل 46: Concussion ..... Error! Bookmark not defined.
فصل 47: Traumatic Brain Injury (TBI) ..... Error! Bookmark not defined.
سوالات و پاسخنامه فصل 47 ..... Error! Bookmark not defined.
فصل 48: Traumatic Spinal Cord Injury ..... Error! Bookmark not defined.
سوالات و پاسخنامه فصل 48 ..... Error! Bookmark not defined.
فصل 49: Traumatic Cranial and Peripheral Nerve Injuries ..... Error! Bookmark not defined.
سوالات و پاسخنامه فصل 49 ..... Error! Bookmark not defined.
فصل 50: Mild Cognitive Impairment (MCI) ..... Error! Bookmark not defined.
سوالات و پاسخنامه فصل 50 ..... Error! Bookmark not defined.
فصل 51: Alzheimer Disease ..... Error! Bookmark not defined.
سوالات و پاسخنامه فصل 51 ..... Error! Bookmark not defined.
فصل 52: Frontotemporal Dementia (FTD) ..... Error! Bookmark not defined.
سوالات و پاسخنامه فصل 52 ..... Error! Bookmark not defined.
فصل 53: Lewy body Dementias ..... Error! Bookmark not defined.
سوالات و پاسخنامه فصل 53 ..... Error! Bookmark not defined.
فصل 54: Vascular Dementia ..... Error! Bookmark not defined.
فصل 55: Prion Diseases ..... Error! Bookmark not defined.
سوالات و پاسخنامه فصل 55 ..... Error! Bookmark not defined.
فصل 56: Primary and Secondary Headache Disorders ..... Error! Bookmark not defined.
سوالات و پاسخنامه فصل 56 ..... Error! Bookmark not defined.
فصل 57: Facial Pain Disorders and Painful Cranial Neuralgias ..... Error! Bookmark not defined.
سوالات و پاسخنامه فصل 57 ..... Error! Bookmark not defined.
فصل 58: Complex Regional Pain Syndrome (CRPS) ..... Error! Bookmark not defined.
سوالات و پاسخنامه فصل 58 ..... Error! Bookmark not defined.
فصل 59: دردهای نوروپاتیک ..... Error! Bookmark not defined.
سوالات و پاسخنامه فصل 59 ..... Error! Bookmark not defined.

Error! Bookmark not defined. ..... **Classification of Seizures and Epilepsy :60 فصل**
Error! Bookmark not defined. ..... **Management of Epilepsy 61 فصل**
Error! Bookmark not defined. ..... **سوالات و پاسخنامه فصل 61**
Error! Bookmark not defined. ..... **Ménière Syndrome, BPPV, and Vestibular Neuritis :62 فصل**
Error! Bookmark not defined. ..... **سوالات و پاسخنامه فصل 62**
Error! Bookmark not defined. ..... **Transient Global Amnesia (TGA) :63 فصل**

فصل 36: Acute Ischemic Stroke

مقدمه

استروک ایسکمیک یک اپیزود اختلال عملکرد نورولوژیک است که به‌علت استنوز، اسپاسم یا انسداد وسکولار رخ می‌دهد که باعث انفارکت فوکال سربرال، طناب نخاعی، یا رتین در تریتوری وسکولار می‌شود. برای منیج استروک حاد این موارد مد نظر باشد:1) تشخیص سریع و اطلاع به اورژانس 2) ارزیابی سریع کلینیکال و رادیولوژیک 3) تزریق سریع ترومبولیتیک وریدی 4) انجام ترومبکتومی در بیماران با تنگی عروق بزرگ 5) منیج تخصصی بعد از استروک در استروک یونیت یا در ICU

اپیدمیولوژی

مهم‌ترین ریسک فاکتورهای استروک شامل DM،HTN، سیگار، بی‌تحرکی، آریتمی قلبی، مصرف الکل و چاقی هست. سایر علل استروک ایسکمیک حاد شامل آمبولی پارادوکس از PFO، دایسکشن سرویکال، وسکولیت عفونی یا التهابی، وسکولوپاتی ژنتیک یا کانجنیتال مثل کاروتید وب و شرایط هایپرکوآگولیبل سیستمیک است. مرگ و میر استروک در بیمارستان نادر است و حدود 5% است که با ↑ سن، شدت CVA و سابقه AF، سابقه استروک قبلی، استنوز کاروتید، دیابت و سابقه بیماری کرونر زیاد می‌شود. موربیدیتی بعد از استروک شایع هست. فقط 50% بیماران بعد از استروک حاد می‌توانند ترخیص و به خانه برگردند و سایر بیماران باید از مراکز توانبخشی کمک بگیرند.

پاتوبیولوژی

مغز علی‌رغم این‌که 2% وزن بدن را دارد 20% انرژی بدن را مصرف می‌کند و نیاز به منبع دائم انرژی و گلوکز و اکسیژن دارد. هر دقیقه حدود یک لیتر خون به مغز می‌رود (عمدتاً به کاروتید و کمتر به سیستم ورتبروبازیلر)

عروق مغزی می‌توانند در پاسخ به تغییرات CO_2 خون و اکسیژن خون منقبض یا گشاد شوند و Cerebral Blood Flow (CBF) را در حد نرمال حفظ کنند.

مدیاتور اولیه برای دیلاته شدن عروق مغزی NO هست که باعث ریلکس شدن عضلات صاف سیرکومفرنشیال در تونیکا مدیا می‌شود. در مغز نرمال طبق مطالعات یک مکانیسم feed-forward وجود دارد که با عصب‌دهی به آستروسیت‌ها، پری‌سیت‌ها و سلول‌های اندوتلیال نوروسکولارcoupling حاصل می‌شود. در این سناریو نورون‌ها به افزایش فعالیت متابولیک با وازواکتیویتی لوکال آرتریولار و کاپیلاری پاسخ می‌دهند. از طریق هایپرپلاریزیشن و پاسخ میوژنیک توسط اندوتلیال و عضلات صاف، وازودیلاتاسیون در ماتریکس وسکولار مجاور هم ایجاد می‌شود.

کاهش CBF

وقتی‌که فشار پرفیوژن مغزی (CPP) کمتر از 60mmHg جیوه بشود به‌علت افت فشار خون و یا بلوک موضعی آرتریال، سیستم اتورگولاسیون مغزی نمی‌تواند آن را جبران کند و منجر به کاهش CBF از حد نرمال (50-60 ml/100g/min) می‌شود. وقتی CBF به زیر 30 برسد نقل و انتقال مواد غذایی و اکسیژن در نوروسکولار یونیت (سلول اندوتلیال، پری سیت‌های اطراف، غشای پایه، آستروسیت‌های پری‌وسکولار و نورون‌های مرتبط) مختل می‌شود و در نتیجه دپولاریزه شدن غیر طبیعی نورون‌ها و سلول‌های گلیال و سایرس شدن فعالیت الکتریکی رخ می‌دهد (که در EEG به‌صورت آهسته ژنرالیزه دیده می‌شود. افت فشار خون شدید و مداوم و CBF زیر 20 باعث فعال شدن یک آبشار ایسکمیک و ایجاد نکروز نورونی و انفارکت مغزی می‌شود.

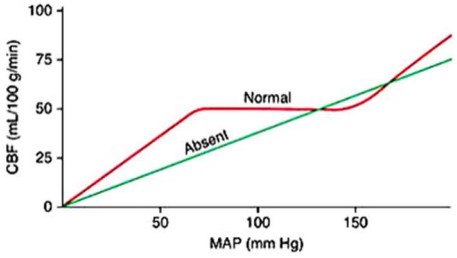

FIGURE 36.1 Cerebral autoregulation. With autoregulation intact) red line), cerebral blood flow (CBF) begins to fall below a normal range of 60 mL/100 g/min and hits a critical ischemic level of approximately 20 mL/100 g/min. When autoregulation is impaired or absent (green line), CBF can fallto critical levels when mean arterial pressure (MAP) is as high as 50 mm Hg

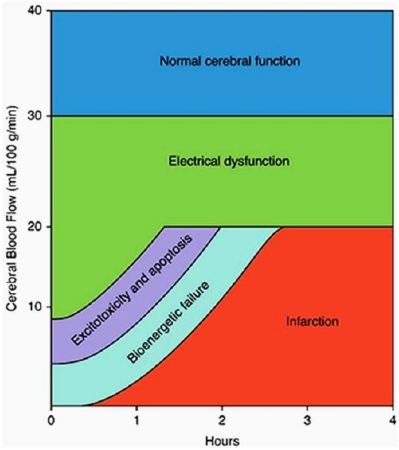

FIGURE 36.2 Progression of ischemic tissue to infarction over time as a function of cerebral blood flow (CBF). A CBF level below 20 mL/100 g/min is the level below which tissue progresses through a phase of reversible schemic injury to infarction. Lower CBF produces more intense ischemia and faster progression to infarction

مرکز انفارکت و Penumbra

با کاهش CBF به زیر 20 بافت‌های مغزی از یک اختلال برگشت‌پذیر الکتریکی به‌سمت penumbra که شرایط آسیب excitotoxic و آپوپتوز است می‌رود. پنومبرا یعنی منطقه‌ای که در سایه مرگ در ایسکمی قرار دارد اختلال پمپ سدیم پتاسیم ATP ← دپولاریزه شدن نورون‌ها و سلول‌های گلیال ← آزادی نوروترانسمیترها مثل گلوتامات ← ورود سدیم و کلسیم به سلول ← شروع فاز excitotoxicity و آپوپتوز سلولی. به این ترتیب یک فاز نارسایی بیوانرژی و اختلال پمپ یونی رخ می‌دهد و گرادیان نرمال ترنس‌ممبران سدیم و کلسیم از بین می‌رود.

در هسته انفارکت که اختلال از همه جا بیشتر هست اختلال و شیفت الکترولیت‌ها به‌داخل سلول‌ها باعث تورم سلول می‌شود این نوع ادم را ادم cytotoxic می‌نامند که به‌علت swelling اینتراسلولار رخ می‌دهد و طی دقایق اول استروک ایجاد شده و در MRI+DWI به‌صورت hyperintense مشخص می‌شود.

مرکز انفارکت با یک ناحیه‌ای از هایپوپروفیوژن (penumbra) احاطه شده که در آن CBF برای بقای سلول‌ها کافی است ولی برای بقای عملکرد نرمال سلول‌ها کفایت نمی‌کند.

ناحیه پنومبرا در صورت برقراری پرفیوژن برای تریتوری قابل نجات دادن است. ناحیه پنومبرا ناپایدار است و می‌تواند در نهایت به‌سمت انفارکت کامل پیش برود و در نتیجه time to reperfusion بسیار بااهمیت است تا جلوی ناتوانی و مورتالیتی به‌دنبال استروک گرفته شود.

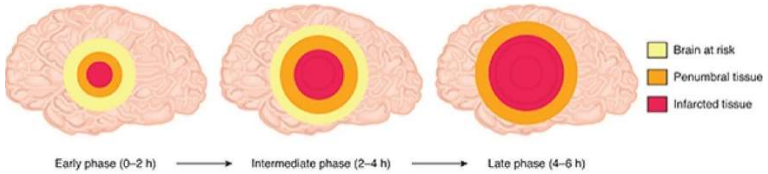

Figure 36.3. Dynamics of infarct core and penumbra topography over time in ocalischemia.In the earliest minutes to hours, only a portion of the total brain territory at risk is ischemic as a small core of infarct begins to form. Between 2 and 4 hours, the penumbra moves peripherally in a dynamic fashion around a progressively infarct core and collateral failure may lower CBF in some of the outermost regions of the territory at risk to ischemic levels. Beyond 4 hours, the penumbra evolves into a relatively thin rim of ischemic tissue around a large core of infarcted tissue making reperfusion less effective, as amount of salvageable tissue dwindles and the risk of hemorrhagic infarction increases

انفارکت کامل

از زمان انسداد یک رگ تا ایجاد انفارکت کامل در عمده موارد بین 6-3 ساعت فاصله است (بستگی به جریان خون کولترال دارد) وقتی‌که یک بافت نکروزه و انفارکت شد هم در CT و هم در MRI (FLAIR) دیده می‌شود. در ابتدا CBF در اطراف بافت انفارکت تقریباً نرمال هست اما با ادامه انسداد شریان در این ناحیه CBF به سطوح خیلی پایینی افت می‌کند.

طی چند روز بعد بافت دچار انفارکت، ورم می‌کند. التهابی که ایجاد می‌شود و سایتوکین‌های التهابی باعث ↑ نفوذپذیری سد خونی مغزی می‌شوند. و آپوپتوز از طریق اتصال گیرنده‌های CD59 و TNF و آزاد شدن سیتوکروم C از غشای میتوکندری انجام می‌شود. این آسیب تاخیری نورونی توسط داروهای نوروپروتکتیو ممکن است کاهش یابد گرچه ثابت نشده است.

پاسخ التهابی پارانشیمال از upregulation رسپتورهای لکوسیت ادهیژن سلول‌های اندوتلیال منتج می‌شود که باعث اتصال و مهاجرت لکوسیت به بافت انفارکته می‌شود و مسئول التهاب و remodeling طول‌کشیده بعد از کامل شدن انفارکت است. بدین‌ترتیب که تورم از بین می‌رود و نواحی درگیر به اسکار گلیوتیک تبدیل می‌شوند.

اتیولوژی ایسکمیک استروک

انواع استروک‌های ایسکمیک شامل: آترواسکلروز در عروق بزرگ 40-15%، کاردیوآمبولیک 30-15%، Small vessel (لاکونار) 30-15%، Cryptogenic 40% و سایر علل: کمتر از 5%.

آترواسکلروز عروق بزرگ

پلاک‌های آترواسکلروتیک در هر جایی از عروق اینترا یا اکستراکرانیال می‌تواند تشکیل شود ولی معمولاً در محل دو شاخه شدن عروق که جریان خون Turbulent وجود دارد رخ می‌دهد. این محل‌ها به‌ویژه در قسمت دو شاخه شدن کاروتید، منشاء ورتبرال، vertebrobasilar junction یا در محل origin ACA یا MCA. این پلاک‌ها با این مکانیسم‌ها عامل استروک هستند: در یک ناحیه با استنوز کریتیکال می‌تواند hypoperfusion رخ بدهد یا به‌طور شایع‌تر پارگی پلاک باعث تشکیل ترومبوز و فرستادن آمبولی ترومبوز یا اجزای پلاک به دیستال می‌شود.

Artery to artery embolism زمانی اتفاق میفتد که اجزایی از پلاک آترواسکلروتیک یا ترومبوز تازه که در سر پلاک ایجاد شده به یک رگ دیستال امبولی بکنند. پلاک‌ها با یک مرکز نکروزه و غنی از لیپید و thin Fibrous cap خطر پارگی بالایی دارد ← ایجاد ترومبوز روی پلاک ← ایجاد جریان خون Turbulent روی پلاک ← ایجاد ترومبوز دیگر و destabilize شدن پلاک و یا حل شدن ترومبوز. اگر این مورد اتفاق بیفتد ترومبوز سریعاً حل شده و علایم بالینی از بین می‌رود یا پایدار مانده و علائم ایسکمی با انسداد رگ ایجاد می‌شود.

افتراق بالینی استروک با منشاء آترواسکلروز عروق بزرگ از استروک‌های با منشاء قلبی (کاردیوآمبولیک) سخت هست. موارد به‌نفع آترواسکلروز شامل TIA مکرر قبلی در محدوده یک رگ هست. بهترین مثال کوری یک‌طرفه بدون درد گذرا (آموروزیس فوگاکس) به‌علت آترواسکلروز شریان کاروتید همان سمت است که آمبولی از پلاک کاروتید وارد شریان سنترال رتینال یا شاخه‌های آن می‌شود.

در موارد انسداد تقریباً کامل کاروتید، TIA می‌تواند به‌علت هایپوپروفیوژن رتینال رخ دهد که با علائم Vision loss در تماس با نورهای درخشان تظاهر می‌یابد.

حملات Vertigo، دوبینی، همی‌پارزی، همی‌آنستزی، اختلال gait و عدم تعادل و حتی loc می‌تواند علامت انسداد شریان ورتبرال یا بازیلار با گرید بالا باشد.

استروک‌های کاردیوآمبولیک

به‌طور شایع منشاء آمبولی ایجاد لخته داخل گوشک دهلیز چپ قلب در بیماران با AF هست اما همچنین می‌تواند به‌خاطر مشکل دریچه‌ای مادرزادی یا دریچه مصنوعی و یا لخته جداری به‌علت MI اخیر و یا کاردیومیوپاتی‌های دیلاته باشد.

علل دیگر استروک‌های با منشاء قلبی شامل علل نئوپلاستیک مثل میگزوم دهلیزی، و اندوکاردیت مارانتیک یا علل عفونی ازجمله اندوکاردیت عفونی است.

استروک‌های منتشر در محل اتصال ماده سفید به خاکستری و در هر دو نیمکره و یا همزمان در جریان خون قدامی و هم خلفی به‌طور شایع منشا قلبی دارند. استروک‌هایی که بخاطر انسداد پروگزیمال عروق بزرگ است و یا مواردی‌که با انسداد Small vessel همخوانی دارند نیز ممکن است به‌دنبال آمبولی قلبی رخ داده باشند.

انفارکت‌های عروق کوچک

انفارکت‌های لاکونار 5 نوع اصلی دارند:

1- Pure Motor Hemiparesis
2- Pure Sensory Syndrome
3- Mixed Sensorimotor Syndrome
4- ataxic hemiparesis
5- Clumsy - hand dysarthria

استروک لاکونار به‌علت انسداد عروق Perforating با منشاء MCA (Lenticulostriate)، PCA یا Post.Com (Tuberothalamic، Paramedian، Post.Choroidal، اینفرولترال)، شریان بازیلار (پرفوراتورهای پونز) هستند. این عروق مستعد disorganization و فیبروز یا Lipohyalinosis بوده و میکروآتروما را تشکیل می‌دهند. در طی زمان لومن عروق تنگ شده و انفارکت ایجاد می‌شود که معمولاً قطر کمتر از 1.5cm دارد. اینجا HTN مهم‌ترین ریسک فاکتور هست. گرچه سن، DM و سیگار هم از سایر ریسک فاکتورها هستند. انفارکت لاکونار عمدتاً در بازال گانگلیا، تالاموس، کپسول داخلی، کورونا رادیاتا و پونز ایجاد می‌شود. تصویربرداری بین استروک لاکونار و سایر انواع استروک با توجه به سایز کوچک و نیز لوکیشن ساب‌کورتیکال آن‌ها افتراق می‌دهد.

علل تعریف نشده و نامعلوم استروک

40% استروک‌ها در این دسته هستند و به آن‌ها Cryptogenic می‌گوییم که بعد از بررسی‌های گوناگون آزمایشگاهی و رادیولوژی علتی برای استروک پیدا نشده باشد. اغلب استروک‌های کریپتوژنیک تریتوریک بوده و امبولیک به‌نظر می‌رسند، علی‌رغم این‌که شواهدی به‌نفع AF، بیماری کاروتید و عروق پروگزیمال، ترومبوز داخل قلبی یا سایر علل پیدا نمی‌شود. در این موارد به استروک ها ESUS یا استروک امبولیک با سورس ناشناخته گفته می‌شود. 20-10% این بیماران با مانیتورینگ قلبی طولانی‌مدت دچار یک اپیزود AF هستند. گرچه PFO و نقص دیواره بین دهلیزی باعث استروک کریپتوژنیک می‌شود ولی بستن PFO تنها در افراد با سن زیر 60 سال که آمبولی پارادوکسیکال داشته و علت دیگری برای استروک یافت نمی‌شود توجیه‌پذیر است. وجود یک آنوریسم سپتال دهلیزی یا شانت بزرگ داخل دهلیزی احتمال این‌که PFO عامل استروک بوده بیشتر می‌کند. در مقایسه با درمان مدیکال بستن PFO باعث کاهش 0/96% در ریکارنس استروک می‌شود. گرچه این میزان کوچک است ولی از لحاظ آماری قابل توجه بوده، اما از طرفی این فایده بستن PFO با افزایش ریسک AF که بین 1/8 تا 6/6% موارد به‌دنبال پروسیجر رخ می‌دهد کاهش می‌یابد.

علل دیگر استروک

علل دیگر استروک که کمتر از 5% استروک‌ها را شامل می‌شود به‌صورت بیماری‌های خاصی که از نظر زمانی مرتبط با استروک بوده و در بررسی‌ها مکانیسم شایع‌تری دیده نشده است تعریف می‌شود. مثل استروک به‌علت اختلالات خونی (افزایش انعقادپذیری، آنمی سیکل‌سل) بیماری‌های عفونی یا التهابی، واسکولوپاتی‌ها، دایسکشن عروق، اختلالات ژنتیکی و علل ایاتروژنیک است. بیماری کرونا 2019 می‌تواند یک شرایط التهابی و هایپرکوآگولیبل مزمن ایجاد بکند و در 0/5 تا 1% بیماران منجر به استروک آمبولیک در حیطه عروق بزرگ می‌شود.

علائم بالینی

علائم براساس محدوده رگ درگیر است.

TABLE 36.1 Syndromes of Cerebral Infarction

Arterial Distribution	Subdivision	Syndrome
Middle cerebral	Main trunk	Variable combination of hemiplegia, hemianesthesia, gaze deviation/preference, hemianopia and global aphasia (dominant hemisphere), or profound multimodal hemineglect (nondominant hemisphere)
	Upper division	Variable combination of hemiparesis, hemianesthesia, gaze deviation, and expressive (Broca) aphasia (dominant hemisphere) or hemineglect (nondominant)
	Lower division	Variable combination of hemianopia or quadrantanopia, mild or absent hemiparesis, receptive (Wernicke) aphasia (dominant hemisphere), or hemineglect and behavior disorder (nondominant)
	Perforating branches	Contralateral hemiparesis occasionally seen in combination with ataxia or dysarthria
Internal carotid		Can be asymptomatic or cause any of the following: ipsilateral monocular blindness, transient limb shaking, or a combination of middle cerebral and anterior cerebral artery syndromes
Anterior cerebral		Variable combination of hemiparesis and sensory loss of the contralateral leg more than the arm, transcortical motor aphasia (dominant hemisphere), motor neglect (nondominant hemisphere), impaired responsiveness ("abulia"), gait apraxia, ideomotor apraxia, or tactile anomia (nondominant hemisphere)
Posterior cerebral	Main trunk	Variable combination of hemianopia or quadrantanopia, alexia, color anomia, inability to perceive parts of an objects as a whole ("simultanagnosia"), face blindness ("prosopagnosia"), amnesia, agitated delirium (especially when bilateral), or cerebral blindness (with bilateral injury)
	Perforating branches	*Thalamus*: pure sensory stroke that may leave a residual pain syndrome ("thalamic pain syndrome"), ataxia, aphasia (dominant), hemineglect (nondominant), visual field deficits, memory loss, or behavioral disturbances *Subthalamic nucleus*: hemiballism *Midbrain*: various eye movement abnormalities, depressed level of arousal, hemianesthesia, hemiparesis, hemiataxia, hemiparkinsonism

انفارکت در MCA

انفارکت در محدوده MCA براساس محل انسداد رگ و گستره انفارکت علائم مختلفی ایجاد می‌کند. انسداد Proximal و یا

branch در MCA می‌تواند یا به طور همزمان ساختارهای عمقی و ساختارهای کورتیکال بگیرد و یا در صورت تامین مناسب خون‌رسانی کورتیکال با جریان کولترال فقط ساختارهای عمقی را درگیر کند.
ایسکمی در ساختارهای عمقی ـ عمدتاً اینترنال کپسول، بازال گانگلیا و کورونا رادیاتا به‌علت انسداد منشا شاخه‌های Lenticulostriate می‌تواند همی‌پارزی مقابل و احتمالاً hemisensory loss بدهد که از سندرم‌های لاکونار قابل افتراق نیست.