

سری کتب اکسیر

مجموعه اکسیر زنان (۳)

آمادگی آزمون بورد ۱۴۰۱

تألیف و گردآوری: گروه آموزشی رهپویان شریف

ویرایش: دکتر صفا صالحی

متخصص زنان، زایمان و نازایی

مقدمه ناشر:

موسسه‌ی رهپویان شریف با بیش از بیست و دو سال تلاش در زمینه‌ی چاپ و نشر کتب آمادگی آزمون‌های ارتقاء و بورد تخصصی در بین داوطلبان جایگاه ویژه‌ای دارد.

از این رو با توجه به زمان اندک داوطلبان محترم، برای مطالعه‌ی تکست اصلی و حجم بالای مطالب، موسسه‌ی رهپویان شریف ساختار منحصر به فرد خود را اینگونه ارائه داد تا با دسترسی داوطلبان به خلاصه مطالب موجود در رفرنس و همچنین مرور مطالب در قالب سوالات ارتقاء و بورد چند سال اخیر، در زمان کم بتوان به نتیجه‌ی مطلوب رسید.

همچنین در کنار ساختار اصلی کتب کیمیا، مجموعه کتاب‌هایی با عناوین اکسیر، سیمیا، مرور سریع، آسکی، مقالات و... تولید و در اختیار داوطلبان محترم قرار داده تا نیازهای علمی و آموزشی دستیاران و متخصصین رشته‌های مختلف مد نظر قرار گیرد.

کتاب حاضر که به رهپویان جامعه پزشکی تقدیم می‌شود نتیجه زحمات گروهی از زبده‌ترین مولفین بوده که هدف آن‌ها تهیه خلاصه‌ای در عین حال جامع از مطالب کلیدی کتب مرجع، در کنار بانکی از سوالات آزمون ارتقاء و بورد، جهت آمادگی علمی دستیاران محترم می‌باشد. در این کتاب علاوه بر اینکه سعی شده است کلیه نکات و موضوعات مهم آزمون‌ها با بیانی ساده و شیوا و به صورت کاملاً منظم پوشش داده شود، سوالات آزمون‌های مختلف دانشگاه‌ها و بورد نیز گردآوری و با استفاده از منابع معتبر معرفی و به طور تشریحی به آن‌ها پاسخ داده شده است. شالوده تنظیم این مجموعه آخرین ویرایش منابع آزمون‌های ارتقاء، گواهینامه و دانشنامه تخصصی تعیین شده از سوی دبیرخانه شورای آموزش پزشکی و تخصصی بوده که شامل Te Linde's Operative Gynecology, 12th, 2020، ویرایش نهم Speroff's_2020، ویرایش شانزدهم Berek & Novak's Gynecology2020 ، Williams Obstetrics, 25th Edition2018 بوده است.

امیدواریم این کتاب نیز همانند دیگر کتب موسسه رهپویان شریف مورد استقبال شایان جامعه پزشکی قرار گیرد.

دکتر مهدی شریف

ریاست موسسه رهپویان شریف

راهنمای بخش‌ها و امکانات اپلیکیشن رهپویان شریف

از سال ۱۳۹۹ و در جهت ارتقای سطح آموزش‌های موسسه رهپویان شریف، خدمات بسیار متنوعی که در ادامه به آنها پرداخته می‌شود در قالب **اپلیکیشن رهپویان شریف** ارائه می‌شود. شما می‌توانید به آسانی و با مراجعه به سایت موسسه به آدرس WWW.DRSHARIF.ORG نسبت به نصب اپلیکیشن و استفاده از امکانات آن اقدام فرمایید.

معرفی بخش‌ها

با آنکه خدمات ارائه شده در این اپلیکیشن که قابل استفاده در انواع موبایل‌های اندرویدی و IOS بوده بسیار متنوع است، لیکن طراحی آن به نحوی است که کاربر بتواند به آسانی و بدون کوچک‌ترین پیچیدگی از تمام قابلیت‌های آن استفاده نماید. لازم به ذکر است در آینده نزدیک و طبق برنامه‌های توسعه‌ای، امکانات و ابزارهای متنوع و کاربردی دیگری متناسب با نیاز داوطلبان گرامی به آن اضافه گردید.

فهرست

فصل دو: Maternal Anatomy ۷

فصل سه: Congenital Genitourinary Abnormalities ۱۳

فصل چهار: Maternal Physiology ۱۷

سؤالات و پاسخنامه فصول ۲، ۳، ۴ ..... ۲۵

فصل پنج: Implantation and Placental Development ۵۵

فصل شش: Placental Abnormalities ۵۹

فصل هفت: Embryogenesis and Fetal Morphological Development ۶۹

سوالات و پاسخنامه فصول ۵، ۶، ۷ ..... ۷۱

فصل هشت: مشاوره قبل از حاملگی ۱۱۳

فصل نُه: مراقبت‌های پره ناتال ۱۲۱

سوالات و پاسخنامه فصول ۸ و ۹ ..... ۱۲۹

فصل دو: Maternal Anatomy

۱- بیماری پس از زایمان واژینال با فورسپس دچار درد یک طرفه ناحیه کلیتوریس و لابیاماژور شده است. درد در هنگام نشستن بیشتر می‌شود ولی بیمار را از خواب بیدار نمی‌کند. در معاینه اختلال حسی در ناحیه مورد نظر وجود ندارد. احتمال آسیب کدام عصب مطرح است؟ (بورد ۱۴۰۰)

الف) پودندال **ب) فمورال** **ج) ایلیواینگوئینال** **د) ایلیوهیپوگاستریک**

✍ پاسخ: الف

عصب پودندال سپس زیر لیگامان ساکرواسپاینوس و بالای لیگامان ساکروتوبروس طی مسیر کرده و از طریق سوراخ سیاتیک کوچک دوباره وارد لگن می‌شود و در طول عضله ابتوراتور داخلی طی مسیر می‌نماید. در بالای این عضله عصب درون کانال پودندال (کانال Alcock) که با جداشدگی فاشیای پوشاننده عضله ابتوراتور داخلی ایجاد می‌شود قرار می‌گیرد. به طور کلی عصب پودندال در مسیری ثابت در پشت لیگامان ساکرواسپاینوس و درون کانال پودندال است. در طی زایمان که تغییر و جابجایی کف لگن داریم تحت کشش قرار گرفته و آسیب می‌بیند.

۲- خانمی با شکایت نشت ادرار در هنگام ارگاسم مراجعه کرده است. بیمار هیچگونه شکایتی از بی‌اختیاری ادرار در سایر موارد ندارد. کدام اقدام در این فرد ضروری است؟ (بورد ۱۴۰۰)

الف) درمان دارویی **ب) روان‌درمانی**

ج) فیزیوتراپی لگن **د) عدم نیاز به مداخلات طبی**

✍ پاسخ: د

Sacculation

باقی ماندن دائمی رحم حامله در لگن منجر به دیلاتاسیون سگمان تحتانی رحم برای جای‌گیری جنین می‌شود.

در این موارد سونوگرافی و MRI برای تشخیص دقیق آناتومیکی ضروری است. در صورت تشخیص Sacculation سزارین الزامی است.

این مهم است که تأثیر بی‌اختیاری ادرار بر کیفیت زندگی ارزیابی شود وقتی که این مسئله باعث رنجش نمی‌شود، درمان بی‌اختیاری استرسی ادرار ضرورت ندارد.

۳- باردار ۳۶ هفته‌ای به علت احتباس ادرار از روز قبل و درد شکم به درمانگاه مراجعه کرده است به دنبال تعبیه سوندفولی جهت تخلیه ادرار، کاتتر در بالای ناف بیمار لمس می‌شود، با ادامه درد بیمار در سونوگرافی کنترل اتساع گسترده سگمان تحتانی گزارش می‌شود، اقدام مناسب کدام است؟ (بورد ۱۴۰۰)

الف) سزارین با برش LML **ب) اینداکشن جهت زایمان**

ج) پوزیشن Knee-Chest **د) تعبیه پساری**

✍ پاسخ: الف

Sacculation

باقی ماندن دائمی رحم حامله در لگن منجر به دیلاتاسیون سگمان تحتانی رحم برای جایگیری جنین می‌شود.

در این موارد سونوگرافی و MRI برای تشخیص دقیق آناتومیکی ضروری است. در صورت تشخیص sacculation، سزارین الزامی است.

کشیده شدن واژن در طول سر جنین که به صورت عمقی در لگن قرار گرفته است نشانه sacculation و یا حاملگی شکمی است.

سوندفولی اغلب در حدود ناف قابل لمس است. Spearing پیشنهاد کرد که با گسترش برش در بالای ناف قبل از هیستروتومی و نیز رحم را قبل از برش دادن هیستروتومی از شکم خارج نماییم. این کار باعث می‌شود آناتومی اصلاح شود و از برش‌های غیرضروری در اطراف واژن و مثانه اجتناب شود اما متأسفانه این کار همیشه امکانپذیر نیست. در نهایت باید دقت کرد رتروورسیون رحم و دیورتیکولوم واقعی رحم ممکن است با Sacculation رحم اشتباه شود.

۴- لنفاتیک سرویکس عمدتا به کدام لنف نود تخلیه میشود؟ ؟ (ارتقا۱۴۰۰)

الف) پاراآئورت **ب) ایلیاک داخلی** **ج) ایلیاک خارجی** **د) ایلیاک مشترک**

✍ پاسخ: ب

عروق لنفاتیکی سرویکس در عقده‌های لنفاوی ایلیاک داخلی در نزدیک دو شاخه شدن عروق ایلیاک مشترک تخلیه می‌شوند.

۵- خانمی به دنبال زایمان واژینال دچار هماتوم وولو حدود ۴ سانتی‌متر و محدود به مثلث قدامی پرینه شده است، طی ۲ ساعت افزایش سایز نداشته. اکنون علایم حیاتی بیمار Stableاست و شکایتی از احتباس ادرار یا مدفوع ندارد. محتمل‌ترین منشا خونریزی کدامیک از موارد زیر است؟ (بورد ۹۹)

الف) لبیال خلفی **ب) رکتال تحتانی**

ج) بولب وستیبولی **د) پشتی کلیتوریس**

✍ پاسخ: ج

وستیبولار بولب تجمع وریدی که شبیه بادام هستند، cm ۴-۳ طول، cm ۲-۱ پهنا، cm ۱ – ۰/۵ ضخامت دارد و زیرعضله بولبواسپونژیوزوس در هر طرف وستیبول قرار می‌گیرد. بولب‌ها در قسمت تحتانی تقریباً در قسمت وسط سوراخ واژن تمام شده و به طرف بالا به سمت کلیتوریس امتداد می‌یابند. اینها در قدام در خط وسط زیر body کلیتوریس ادغام می‌شوند. در طی زایمان وستیبولار بولب می‌تواند زخمی و یا حتی پاره شود و سبب ایجاد هماتوم در فضای بسته سطحی مثلث قدامی می‌شود.

۶- خانمی به دنبال زایمان دچار درد و هماتوم و ادم ناحیه پرینه شده است. صدمه به کدام یک از ارگان‌های زیر مطرح است؟ (تهران ۹۸)

الف) غده بارتولن **ب) بولب وستیبولار** **ج) جسم کلیتوریس** **د) غشای پرینه ای**

✍ پاسخ: ب

بولبهای وستیبولی که از اجزاء مثلث سطحی پرینه است. تجمعات بادامی شکل از وریدها هستند که زیر عضله بولبواسپونژیوزوس در طرفین وستیبول قرار دارند در جریان وضع حمل، احتمال آسیب یا حتی پارگی و دبری های موجود در بولب ها وجود دارد و ممکن است در اثر پارگی آنها هماتوم ولو به شکل محصور در داخل فضای سطحی مثلث قدامی به وجود آید.

۷- در خانمی که به دنبال سزارین و برش فان اشتیل بزرگ دچار بی‌حسی ناحیه سوپراپوبیک شده است احتمال آسیب به کدام عصب وجود دارد؟ (مشهد ۹۸)

الف) عصب ایلیو هیپوگاستریک **ب) عصب ایلیواینگوئینال**

ج) عصب ژنیتوفمورال **د) عصب پودندال**

✍ پاسخ: الف

عصب ایلیو اینگوئینال و ایلئوهایپوگاستریک ممکن است در جریان انسزیون فان اشتایل در مرحله‌ای که غلاف رکتوس قدامی از عضله رکتوس زیر خود جدا می‌شود بریده شوند. عصب ایلئوهایپوگاستریک آپونوروز مایل خارجی را در مجاورت حاشیه رکتوس جانبی سوراخ کرده و حس پوست روی ناحیه سوپراپوبیک را فراهم می‌کند در حالی که عصب ایلیواینگوئینال عصب‌دهی پوست مونس پوبیس بخش فوقانی لبهای بزرگ و قسمت داخلی بخش فوقانی کشاله ران را بر عهده دارد.

۸- خانم ۲۵ ساله‌ای به دنبال زایمان مشکل، دچار تروما به قسمت فوقانی واژن و خونریزی شدید در این منطقه شده است. منشأ خونریزی از تمام شریان‌های زیر می‌تواند باشد بجز: (اصفهان ۹۸)

الف) ایلیاک داخلی **ب) مثانه‌ای تحتانی** **ج) پودندال داخلی** **د) رحمی**

✍ پاسخ: ج

واژن منبع عروقی سرشاری دارد. بخش پروگزیمال واژن، شاخه سرویکال شریان رحمی و همچنین از شریان واژینال است. شریان واژینال منشا متغیری دارد که از شریان رحمی، شریان مثانه‌ای تحتانی یا مستقیماً ازشریان ایلیاک داخلی است. شریان رکتال میانی ← خونرسانی به دیواره خلفی واژن.

نکته: شریان پودندال داخلی ← بخش‌های دیستال دیواره واژن را خونرسانی می‌کند.

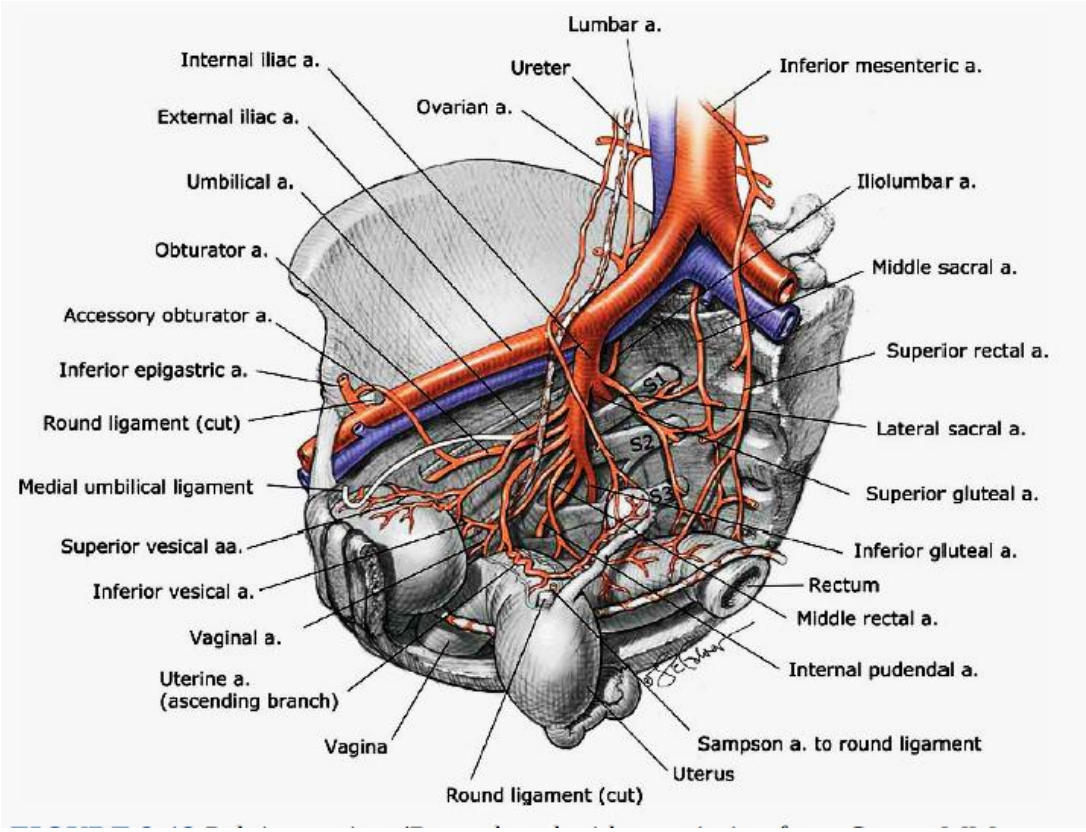

FIGURE 2-12 Pelvic arteries. (Reproduced with permission from Corton MM:Anatomy. In Hoffman BL, Schorge JO, Bradshaw KD, et al (eds): Williams Gynecology, 3rd ed. New York, McGraw-Hill Education, 2016.)

۹- کدامیک در مورد آناتومی غدد بارتولن صحیح است؟ (تبریز ۹۸)

الف) التهاب و انسداد مجاری آن سبب تشکیل دیورتیکول پیشابراه می‌شود.

ب) دو غدد هستند که مجاری آنها در دیستال و مجاور منفذ پیشابراه است.

ج) مجموعه خوشه مانندی از غدد هستند که در سطح تحتانی پیشابراه باز می‌شوند.

د) مجرای آن در دیستال حلقه پرده بکارت است ساعت ۵ و ۷ به وستیبول باز می‌شود.

✍ پاسخ: د

غده بارتولن دوطرفه (غدد وستیبولی بزرگ) قطری در حد ۱ ـ ۰/۵ سانتی‌متر دارند. در عمق انتهای تحتانی عضله بولبواسپونژیوزوس (بولبوکاورنوس) قرار دارند. طول مجاری بارتولن ۲ ـ ۱/۵ سانت است که در موقعیت دیستال نسبت به حلقه بکارت در ساعت ۵ و ۷ باز می‌شوند. در اثر تروما یا عفونت متورم و مسدود می‌شوند سبب تشکیل کیست یا آبسه می‌شوند.

۱۰- هماتوم زیر جلدی (بین غلاف رکتوس قدامی و پوست) در برش پوستی عرضی (فن اشتایل) در اثر آسیب کدام یک از عروق زیر می‌باشد؟ (زنجان ۹۸)

الف) شریان اپی گاستریک تحتانی عمقی **ب) شریان ایلیاک چرخشی سطحی**

ج) شریان اپی گاستریک سطحی **د) شریان پودندال خارجی سطحی**

✍ پاسخ: ج

شریان اپی‌گاستریک سطحی از شریان فمورال منشأ می‌گیرد به پوست و لایه‌های زیر جلدی دیواره قدامی شکم خونرسانی می‌کند. این عروق در بالای فاسیای اسکارپا و با چند سانتی‌متر فاصله از خط وسط قرار دارند.

۱۱ـ Parasympathetic input تخمدان‌ها از کدام اعصاب زیر است؟ (بورد ۹۷)

الف) واگ **ب) S2-S4**

ج) T10-T12 **د) شبکه هیپوگاستریک تحتانی**

✍ پاسخ: الف

پاراسمپاتیک تخمدان‌ها از واگ منشأ می‌گیرد و اعصاب سمپاتیک از شبکه تخمدانی با منشأ کلیوی هستند.

۱۲ـ خانم ۲۵ ساله‌ای به‌دنبال زایمان واژینال سخت، دچار ادم و هماتوم در مثلث قدامی ولو شده، کدام ارگان آسیب‌دیده است؟ (مازندران ۹۷)

الف) Bulbo - cavernousus **ب) Corpora spongiosa**

ج) Vestibular **د) Clitoris**

✍ پاسخ: الف

شبکه عروقی بولب‌های وستیبولار که در مثلث قدامی قرار گرفته‌اند، شدیداً پرخون بوده و احتمال آسیب آن‌ها در طی زایمان و در نتیجه ادم و هماتوم در این محل وجود دارد. (در واقع منظور از بولبوکاورنوس، بولب‌های وستیبولار بوده است).

۱۳ـ خانمی ۳۱ ساله ۲ هفته قبل تحت سزارین با برش فن اشتایل قرار گرفته است. اکنون با شکایت بی‌حسی پوست ناحیه سوپراپوبیک مراجعه کرده است. احتمال آسیب به کدام عصب مطرح است؟ (تبریز ۹۷)

الف) ایلیواینگوئینال ب) ایلیوهایپوگاستریک ج) پودندال د) فمورال

✍ پاسخ: ب

در جریان سزارین با برش فن اشتایل به‌ویژه زمانی‌که برش به خارج از محدوده‌های جانبی عضله رکتوس گسترش یافته باشد ممکن است اعصاب ایلیواینگوئینال و ایلیوهایپوگاستریک پاره شوند، حال طبق عصب‌دهی هر کدام از این دو عصب سوال فوق را بایستی پاسخ داد، عصب ایلیوهیپوگاستریک، حس پوست روی ناحیه سوپراپوبیک را عصب‌رسانی می‌کند ولی عصب ایلیواینگوئینال عصب‌دهی به مونس پوبیس، بخش فوقانی لبیاماژور و قسمت داخلی و فوقانی ران را عصب‌دهی می‌کند. پس با توجه به این توضیحات پاسخ ب صحیح است.

۱۴ـ کدام‌یک از اقطار لگن حقیقی در موارد توقف لیبر نقش بیشتری دارد؟ (زنجان ۹۷)

الف) کونژوگه مامایی ب) قطر بین خارهای ایسکیال

ج) قطر عرضی خروجی لگن د) قطر قدامی خلفی لگن میانی

✍ پاسخ: ب

ابعاد لگن میانی در سطح خارهای ایسکیال که صفحه میانی یا صفحه کوچک‌ترین ابعاد لگنی نامیده می‌شود اندازه‌گیری می‌شود. این قطر مهم‌ترین قطر است.

۱۵ ـ خانمی ۲۰ ساله G1P0 جهت زایمان بستری شده است. در معاینه لگن فاصله حاشیه تحتانی سمفیز پوبیس تا پرومونتوره ساکروم 12cm می‌باشد. کونژوگه مامایی به‌صورت تقریبی چقدر است؟ (برحسب cm) (اهواز ۹۷)

الف) ۱۰/۵ ب) ۱۱ ج) ۱۲ د) ۱۲/۵

✍ پاسخ: الف

کنژوگه مامایی به‌طور غیر مستقیم با کسر ۱/۵ـ۲cm از کنژوگه دیاگونال محاسبه می‌شود. برای اندازه‌گیری کنژوگه دیاگونال، معاینه‌کننده در حالی‌که قسمت پالمار دست خود را به سمت جانبی جهت داده است، انگشت اشاره خود را به سمت دماغه ساکروم باز می‌کند و فاصله بین نوک انگشت تا نقطه‌ای که تحتانی‌ترین حاشیه سمفیز است مؤید کنژوگه دیاگونال است.

۱۶ ـ در بیماری که به‌دنبال زایمان واژینال دچار بی‌اختیاری ادرار شده است، احتمال آسیب‌دیدگی کدام عضله بیشتر است؟ (مشهد ۹۷)

الف) کوکسیژئوس ب) پوبوویسرال ج) بولبوکاورنوس د) پرینه عرضی سطحی

✍ پاسخ: ب

همان‌طور که گفته شد عضله پوبوویسرال یا پوبوکوکسیژئوس شایع‌ترین عضله‌ای است که در حین لیبر آسیب می‌بینند.

۱۷ـ کدام عصب زیر در کانال Alcock دیده می‌شود؟ (تهران ۹۷)

الف) پری‌نئال ب) پودندال ج) اینفریور رکتال د) سیاتیک

✍ پاسخ: ب

به مسیری که عصب پودندال از داخل فاشیای عضله ابتراتور داخلی رد می‌شود، کانال الکوک می‌گویند.

فصل سه: Congenital Genitourinary Abnormalities

۱- خانم ۳۸ ساله G_1P_0 با جواب سونوگرافی به درمانگاه مراجعه می‌کند. در سونوگرافی رحم نمای دوشاخ داشته که در شاخ راست، ساک بارداری حاوی جنین زنده ۸ هفته گزارش می‌گردد. کدامیک از گزینه‌های زیر در مورد نحوه مراقبت دوران بارداری ایشان صحیح است؟ (بورد ۱۴۰۰)

الف) سونوگرافی طول سرویکس در هفته ۱۰ بارداری
ب) سونوگرافی سریال ازه هفته ۲۲ بارداری به بعد
ج) سرکلاژ پروفیلاکتیک در هفته ۱۲
د) آموزش دقیق علایم زایمان زودرس

✍ پاسخ: د

در رحم دوشاخ افزایش خطرات مامایی مانند سقط، زایمان زودرس، عضو نمایش غیرطبیعی دیده می‌شود.

۲- کدامیک از ناهنجاریهای رحمی قبل از اقدام به بارداری باید عمل جراحی شود؟ (ارتقا۱۴۰۰)

الف) رحم دیدلفیس
ب) سپتوم رحمی بیش از یک سانتیمتر
ج) رحم دو شاخ
د) رحم تک شاخ با شاخ فرعی بدون ارتباط

✍ پاسخ: د

اگر در خانم غیر حامله تشخیص داده شود بایستی شاخه‌ای که دارای حفره است برداشته شود.

۳- خانمی ۲۵ هفته G_4L_3، ۳۵ ساله بعلت ناراحتی شکمی و اختلال دفع ادرار مراجعه کرده است. ارتفاع رحم حدود ۱۸ هفته است و در معاینه سرویکس در موقعیت قدامی و پشت سیمفزپوبیس لمس می‌شود. تشخیص و درمان شما کدام است؟ (شیراز ۹۸)

الف) رتروفلکسیون رحمی، جا انداختن رحم در وضعیت سجده و استفاده از پساری نرم
ب) آنته فلکسیون رحمی، استفاده از Abdominal binder
ج) ساکولاسیون رحمی، ختم بارداری با دادن انسزیون بالا ناف
د) تورشن رحمی تا زمان زایمان صبر می‌کنیم و بعد رحم را جا می‌اندازیم.

✍ پاسخ: الف

رتروفلکسیون رحمی: به زاویه دور شدن (خم شدن) خلفی فوندوس رحم در صفحه ساژیتال گفته می‌شود که علایم شامل ناراحتی شکمی، احساس فشار لگنی و اختلال عملکرد دفع ادرار با احتباس ادرار است در معاینه دو دستی لگن، سرویکس در موقعیت قدامی و در پشت سیمفزپوبیس لمس می‌شود. سونوگرافی یا MRI به تشخیص بالینی کمک می‌کند. با تداوم رشد جنین اختناق رحم ممکن است خود به خود برطرف شود. در موارد پابرجا جا انداختن رحم با دست ضروری است. برای این منظور پس از کاتتریزاسیون مثانه در حالی که بیمار در وضعیت سینه ـ زانو (وضعیت سجده) است رحم را به خارج از لگن هل داد. ممکن است تسکین بخشی ضرورت یابد پس از اصلاح وضعیت رحم، کاتتر تا زمان بازگشت تون مثانه در محل باقی می‌ماند. جایگذاری یک پساری نرم به مدت چند هفته از عود اختناق جلوگیری می‌کند.

۴- خانم ۳۸ ساله با حاملگی نرم، گراوید ۷ و BMI=20با شکایت پارگی کیسه آب از یک ساعت قبل مراجعه کرده است تخمین وزن جنین ۲۸۰۰gشکم پاندولی به طوری که فوندوس رحم در بعد تحتانی سمفیزپوبیس لمس می‌شود. در معاینه واژینال دیلاتاسیون ۲cm، افاسمان ۴۰٪ سفالیک و آبریزش واضح مشاهده شد. در کنترل انقباضات ۴۰- ۳۰ ثانیه‌ای هر دو دقیقه دارد. اقدام مناسب کدام است؟ (تهران ۹۸)

الف) اصلاح موقعیت رحمی با استفاده از کمربند شکمی **ب) تعبیه سوند فولی فیکس در مثانه**

ج) سزارین اورژانس **د) منتظر پیشرفت لیبر در وضعیت سجده**

✍ پاسخ: الف

آنته فلکسیون رحم: زاویه دار شدن (خم شدگی) رو به جلو فوندوس رحم نسبت به سرویکس در صفحه ساژیتال تعریف می‌شود. در مواردی که دیواره شکم شل است (دیاستاز رکتوس یافتن دیواره شکم) ممکن است رحم به سمت جلو جابه‌جا شود در موارد فوق‌العاده شدید فوندوس در زیر حاشیه تحتانی سمفیزپوبیس قرار می‌گیرد. این وضعیت غیر طبیعی رحم گاهی اوقات از انتقال مناسب انقباضات لیبر جلوگیری می‌کند، اما معمولاً می‌توان با اصلاح مجدد موقعیت رحم و استفاده از Binder شکمی بر این شکل فایق آمد.

۵ـ خانم ۲۹ ساله با نازایی مراجعه نموده است. سیکل‌های قاعدگی و آزمایشات هورمونی نرمال است. در معاینه دارای دو سرویکس می‌باشد که به‌واسطه یک سپتوم طولی بلند واژن جدا شده‌اند. در هیستروسالپینگوگرافی دو کانال آندوسرویکال کاملاً جدا از هم و یک حفره رحم کوچک‌تر از دیگری گزارش می‌شود. توصیه مناسب کدام است؟ (بورد ۹۷)

الف) هیستروسکوپی و برداشتن سپتوم تا فوندوس رحم **ب) متروپلاستی هیستروسکوپی**

ج) بررسی همسر از نظر ناباروری **د) لاپاراتومی و برداشتن حفره کوچک‌تر رحمی**

✍ پاسخ: ج

در بیماران با اختلال مولرین، در صورتی اندیکاسیون اصلاح دارد که از سایر جهات علت ناباروری بررسی شده باشد. پس گزینه ج صحیح است.

۶ـ خانم ۳۸ ساله G3L2 (2NVD) با بارداری ۱۳ هفته با شکایت از درد شکمی، احساس فشار در لگن، احتباس ادرار و سابقه قبلی پرولاپس رحم مراجعه نموده است. اقدام درمانی و پیشگیری مناسب کدام است؟ (مشهد ۹۷)

الف)لاپاراتومی و فیکس کردن رحم **ب) لاپاراسکوپی و فیکس کردن رحم**

ج) جااندازی رحم و گذاشتن پساری **د) جااندازی رحم و تحت نظر گرفتن بیمار**

✍ پاسخ: ج

در زنان مبتلا به پرولاپس آپیکال واژن و سرویکس و گاهاً بخشی از جسم رحم، به درجات متغیر از ولو بیرون زده است. اصولاً با افزایش رشد رحم، معمولاً به بالای لگن منتقل می‌شود. در مواردی‌که رحم پرولابه در وضعیت خود پابرجا بماند، ممکن است علایم اختناق در ۱۴ـ۱۰ هفته دیده شود و به‌عنوان اقدام پیشگیرانه می‌توان رحم را جاانداخته و با پساری رحم را در موقعیت صحیح نگه داشت.