بسم الله الرحمن الرحیم

داخلی

سرطان‌شناسی و خون‌شناسی ۱

Oncology and Hematology 1

خلاصه درس به همراه مجموعه سوالات آزمون ارتقاء و بورد داخلی با پاسخ تشریحی

داخلی ۲۷

Harrison 2018

کتاب آمادگی آزمون ارتقاء و بورد ۱۴۰۱

ترجمه و تلخیص: دکتر مهرزاد سلماسی

پنج درصد نفرات برتر بورد تخصصی داخلی سال ۹۶

استادیار بیماری‌های داخلی دانشگاه علوم پزشکی اصفهان

ویرایش: دکتر سید سعید نورانی یزدی

متخصص داخلی

دستیار فوق تخصصی هماتولوژی و انکولوژی دانشگاه تهران

پاسخ‌دهی به سوالات ارتقا و بورد سال ۱۴۰۰: دکتر سمیه متین

دستیار فوق تخصصی بیماری‌های کبد و گوارش بالغین

هیأت علمی دانشگاه علوم‌پزشکی اردبیل

مقدمه ناشر

موسسه‌ی رهپویان شریف با بیش از بیست و دو سال تلاش در زمینه‌ی چاپ و نشر کتب آمادگی آزمون‌های ارتقاء و بورد تخصصی در بین داوطلبان جایگاه ویژه‌ای دارد.

از این‌رو با توجه به زمان اندک داوطلبان محترم، برای مطالعه‌ی تکست اصلی و حجم بالای مطالب، موسسه‌ی رهپویان شریف ساختار منحصر به‌فرد خود را این‌گونه ارائه داد تا با دسترسی داوطلبان به خلاصه مطالب موجود در رفرنس و همچنین مرور مطالب در قالب سوالات ارتقاء و بورد چند سال اخیر، در زمان کم بتوان به نتیجه‌ی مطلوب رسید.

همچنین در کنار ساختار اصلی کتب کیمیا، مجموعه کتاب‌هایی با عناوین اکسیر، سیمیا، مرور سریع، آسکی، مقالات و... تولید و در اختیار داوطلبان محترم قرار داده تا نیازهای علمی و آموزشی دستیاران و متخصصین رشته‌های مختلف مد نظر قرار گیرد.

کتاب حاضر که به رهپویان جامعه پزشکی تقدیم می‌شود نتیجه زحمات گروهی از زبده‌ترین مولفین بوده که هدف آن‌ها تهیه خلاصه‌ای در عین حال جامع از مطالب کلیدی کتب مرجع، در کنار بانکی از سوالات آزمون ارتقاء و بورد، جهت آمادگی علمی دستیاران محترم می‌باشد. در این کتاب علاوه بر این‌که سعی شده است کلیه نکات و موضوعات مهم آزمون‌ها با بیانی ساده و شیوا و به‌صورت کاملاً منظم پوشش داده شود، سوالات آزمون‌های مختلف دانشگاه‌ها و بورد نیز گردآوری و با استفاده از منابع معتبر معرفی و به‌طور تشریحی به آن‌ها پاسخ داده شده است. شالوده تنظیم این مجموعه آخرین ویرایش منابع آزمون‌های ارتقاء، گواهینامه و دانشنامه تخصصی تعیین شده از سوی دبیرخانه شورای آموزش پزشکی و تخصصی بوده که شامل ویرایش بیستم Harrison 2018 بوده است.

امیدواریم این کتاب نیز همانند دیگر کتب موسسه رهپویان شریف مورد استقبال شایان جامعه پزشکی قرار گیرد.

دکتر مهدی شریف

ریاست موسسه رهپویان شریف

موسسه انتشاراتی رهپویان شریف

سرشناسه	:	سلماسی، مهرزاد، ۱۳۶۶-
عنوان و نام پدیدآور	:	سرطان‌شناسی و خون‌شناسی= Oncology and Hematology : خلاصه درس به همراه مجموعه سوالات آزمون ارتقاء و بورد داخلی با پاسخ تشریحی Harrison 2018 کتاب آمادگی آزمون ارتقاء و بورد ۱۴۰۱/ترجمه و تلخیص مهرزاد سلماسی ؛ ویرایش سیدسعید نورانی‌یزدی. پاسخ‌دهی به سوالات ارتقا و بورد سال ۱۴۰۰سمیه متین.
مشخصات نشر	:	تهران: رهپویان شریف، ۱۴-
مشخصات ظاهری	:	ج.: جدول.
فروست	:	داخلی؛ [ج.] ۲۷
شابک	:	دوره2-2337-09-600-978: ؛ ۱۳۵۰۰۰۰ریال: 0-2980-09-600-978:
وضعیت فهرست نویسی	:	فیپا
یادداشت	:	کتاب حاضر ترجمه و تلخیص بخشی از کتاب " Harrison’s principles of internal medicine,20th. ed,2018"به ویراستاری [لاری جیمسن ... و دیگران] است.
عنوان دیگر	:	اصول طب داخلی هریسون.
موضوع	:	پزشکی داخلی Internal medicine سرطان‌شناسی Oncology خون‌شناسی Hematology پزشکی داخلی -- آزمون‌ها و تمرین‌ها Internal medicine -- Examinations, questions, etc. سرطان‌شناسی -- آزمون‌ها و تمرین‌ها Oncology -- Examinations, questions, etc. خون‌شناسی -- آزمونها و تمرینها Hematology -- Examinations, questions, etc
شناسه افزوده	:	نورانی‌یزدی، سیدسعید، ۱۳۶۷-، ویراستار
شناسه افزوده	:	متین، سمیه، ۱۳۶۱-
شناسه افزوده	:	جیمسن، ج. لاری
شناسه افزوده	:	Jameson, J. Larry
شناسه افزوده	:	هریسون، تنسلی‌راندولف، ۱۹۰۰ - ۱۹۷۸م. اصول طب داخلی هریسون
شناسه افزوده	:	داخلی[ج.] ۲۷
رده بندی کنگره	:	RC۴۶
رده بندی دیویی	:	۶۱۶
شماره کتابشناسی ملی	:	۸۵۷۱۰۶۲

مبتکر بزرگترین طرح های آموزش پزشکی در کشور

عنوان کتاب: سرطان شناسی و خون شناسی۱/Harrison 2018/ خلاصه درس به همراه مجموعه سؤالات آزمون ارتقاء و بورد داخلی با پاسخ تشریحی/کتاب آمادگی آزمون ارتقاء و بورد ۱۴۰۱ **ترجمه و تلخیص: دکتر مهرزاد سلماسی** **ویرایشگر : دکتر سیدسعید نورانی یزدی.** **پاسخ دهی : دکتر سمیه متین** **حروفچینی و صفحه آرایی : رهپویان شریف** **طراح و گرافیست : رهپویان شریف**	**چاپ و لیتوگرافی: رهپویان شریف** **نوبت چاپ : اول ۱۴۰۰** **تیراژ : ۳۰۰ جلد** **شابک دوره : ۲-۲۳۳۷-۰۹-۶۰۰-۹۷۸** **شابک : ۰-۲۹۸۰-۰۹-۶۰۰-۹۷۸** **بهاء: ۱۳۵/۰۰۰تومان**

آدرس: تهران – خیابان فاطمی غربی نبش جمال زاده – پلاک ۲۷۴ – طبقه دوم

صندوق پستی : ۱۴۱۸۵/۳۱۳ www.drsharif.org

شماره تماس: ۶۶۹۰۸۰۰۰ – ۰۲۱ info@drsharif.org

این اثر تحت حمایت قانون مولفین و مصنفین قرار دارد و هرگونه کپی برداری از این اثر پیگرد قانونی دارد.

به‌نام خدا

دستیاران عزیز، آزمون بورد و ارتقا از جمله آزمون هایی است که موفقیت در آن با ممارست و مطالعه مداوم کتاب‌های داخلی امکان پذیر خواهد بود.

لذا توصیه می کنم مرور پیگیرانه و منظم مطالب کتاب‌های خون را در برنامه این چند سال خود قرار دهید تا با بهترین نتیجه از آن بهره‌مند گردید.

با آرزوی توفیق

داوطلب گرامی

جهت آشنایی با نحوهٔ استفاده از محتوای هوشمند کتاب، یعنی مشاهده فیلم‌های آموزشی با استفاده از QR انتهای فصول، لطفاً به سایت موسسه رهپویان شریف به آدرس www.drsharif.org مراجعه فرمایید.

با سپاس

فهرست

فصل ۶۲: بزرگی غدد لنفاوی و طحال ۹

سوالات و پاسخنامه فصل ۶۲ ..... ۲۱

فصل ۷۵: کانسر پستان (Breast) ۲۷

سوالات و پاسخنامه فصل ۷۵ ..... ۵۵

فصل ۹۸: سندروم‌های نارسایی مغز استخوان شامل MDS و آنمی آپلاستیک ۷۳

سوالات و پاسخنامه فصل ۹۸ ..... ۹۹

فصل ۹۹: پلی‌سیتمی ورا و سایر نئوپلاسم‌های میلوپرولیفراتیو ۱۰۷

سوالات و پاسخنامه فصل ۹۹ ..... ۱۲۵

فصل ۱۰۰: لوسمی میلوئید حاد (AML) ۱۴۳

سوالات و پاسخنامه فصل ۱۰۰ ..... ۱۶۷

فصل ۱۰۱: لوسمی میلوئید مزمن (CML) ۱۸۱

سوالات و پاسخنامه فصل ۱۰۱ ..... ۲۰۳

فصل ۱۰۲: ALL ۲۱۵

سوالات و پاسخنامه فصل ۱۰۲ ..... ۲۲۵

فصل ۱۱۰: پیوند سلول‌های خون‌ساز ۲۲۷

سوالات و پاسخنامه فصل ۱۱۰ ..... ۲۴۳

فصل ۶۲: بزرگی غدد لنفاوی و طحال

لنف‌آدنوپاتی

یک یافته اتفاقی در بیمارانی است که به‌علل دیگر تحت بررسی قرار گرفته‌اند یا یک علامت تظاهرکننده ابتدایی یک بیماری است.

ابتدا باید بررسی شود که لنف‌آدنوپاتی در یک بیمار نرمال است یا نیاز به بررسی بیشتر دارد.

غدد لنفاوی ساب‌مندیبولار نرم و صاف و کم‌تر از یک سانتی‌متر اغلب در بچه‌های سالم و افراد بالغ جوان قابل لمس هستند.

افراد بالغ جوان ممکن است غدد لنفاوی قابل لمس اینگوینال تا ۲ سانتی‌متر داشته باشند که نرمال درنظر گرفته می‌شود.

بررسی بیشتر این غدد لنفاوی توصیه نمی‌شود.

approach به بیمار

لنف‌آدنوپاتی ممکن است تظاهر اولیه یا ثانویه اختلالات متعددی باشد. (همان‌طور که در جدول ۱ـ۶۲ نشان داده شده است.) بسیاری از این اختلالات علل غیر شایع لنف‌آدنوپاتی هستند.

بیش از $\frac{2}{3}$ بیماران با لنف‌آدنوپاتی علل غیر اختصاصی دارند یا بیماری مجاری هوایی فوقانی (ویروسی یا باکتری) و کم‌تر از یک درصد بدخیمی دارند.

در یک مطالعه ۸۴٪ بیمارانی‌که جهت بررسی لنف‌آدنوپاتی ارجاع شده بودند، تشخیص خوش‌خیم داشتند و ۱۶٪ باقی‌مانده بدخیمی داشتند (لنفوم یا آدنوکارسینوم متاستاتیک).

۶۳٪ بیماران اتیولوژی غیر اختصاصی یا واکنشی دارند.

از علل شایع منونوکلئوز عفونی، توکسوپلاسموز یا سل است.

ارزیابی بالینی

- روش‌های ارزیابی: شرح حال‌گیری دقیق، معاینه فیزیکی، تست‌های آزمایشگاهی انتخابی و شاید بیوپسی excisional لنف‌نود در مواردی
- بررسی علائم مثل گلو درد، سرفه، تب، تعریق شبانه، خستگی، کاهش وزن یا درد غدد لنفاوی
- نکات مهم در شرح حال: سن بیمار، جنس، شغل، تماس با حیوانات خانگی، رفتارهای Sexual و استفاده از داروهایی مثل دی‌فنیل‌هیدانتوئین.
- لنف‌آدنوپاتی در بچه‌ها معمولاً علل خوش‌خیم دارد (مثل ویروس، عفونت‌های باکتریال تنفسی فوقانی، EBV، توکسوپلاسموز و سل) و در مقابل در سن بالاتر از ۵۰ سال اختلالات بدخیم افزایش می‌یابد.
- نکات مهم معاینه فیزیکی: میزان گسترش لنف‌آدنوپاتی (لوکالیزه یا جنرالیزه) سایز لنف‌نودها، قوام، حضور یا عدم حضور تندرنس روی لنف‌نود، نشانه‌های التهاب روی غدد لنفاوی، ضایعات پوستی و اسپلنومگالی.

یک معاینه کامل گوش و حلق بینی (ENT) در بیماران بالغ با لنف‌آدنوپاتی سرویکال و شرح حال مصرف توباکو توصیه می‌شود.

لنف‌آدنوپاتی جنرالیزه : درگیری ۳ یا بیشتر نواحی لنف‌نودی غیر مجاور

لنف‌آدنوپاتی جنرالیزه اغلب علل غیر بدخیم (non malignant) دارد ازجمله:

منونوکلئوز عفونی، CMV، توکسوپلاسموز، ایدز، عفونت‌های ویروسی، SLE و اختلالات بافت همبند

لوسمی‌های لنفوسیتی حاد و مزمن (ALL و CLL) و لنفوم بدخیم هم می‌توانند آدنوپاتی جنرالیزه در بالغین بدهند.

آدنوپاتی occipital ⇐ عفونت اسکالپ

آدنوپاتی جلوی گوش ⇐ معمولاً مرتبط با عفونت ملتحمه و بیماری خراش گربه

شایع‌ترین مکان موضعی آدنوپاتی، گردن است و بیشترین علل آن عبارتند از:

- خوش‌خیم: عفونت تنفسی فوقانی، ضایعات دهان و دندان، منونوکلئوز عفونی
- بدخیمی: کانسر متاستاتیک از سر و گردن، پستان، ریه و تیروئید

بزرگ شدن غدد لنفاوی سوپراکلاویکولار و اسکالن همیشه غیر طبیعی است (این غدد نواحی فضاهای ریه و رتروپریتوئن را تخلیه می‌کنند).

غده لنفاوی ویرشو (Virchow Node) بزرگ شدن غده لنفاوی سوپراکلاویکولار چپ است که نشان‌دهنده کانسر متاستاتیک از منشأ گوارشی می‌باشد.

متاستاز به غدد لنفاوی سوپراکلاویکولار اغلب از نواحی ریه، پستان، بیضه یا تخمدان رخ می‌دهد.

سل، سارکوئیدوز و توکسوپلاسموز علل غیر نئوپلاستیک آدنوپانی سوپراکلاویکولار هستند.

آدنوپاتی آگزیلاری ⇐ ثانویه به آسیب یا عفونت‌های موضعی همان طرف اندام فوقانی است و علل بدخیم آن عبارتند از لنفوم یا ملانوم و در زنان کانسر پستان

علل لنف‌آدنوپاتی اینگوینال ⇐ عفونت‌ها، تروما به اندام تحتانی، همزمان با عفونت‌های STD مثل: سیفلیس اولیه، LGV، هرپس تناسلی یا شانکروئید، لنفوم‌ها، کانسر متاستاتیک از ضایعات اولیه رکتوم، ژنیتال یا اندام تحتانی (ملانوم)

سایز و قوام لنف‌آدنوپاتی و حضور درد پارامترهای کاربردی در بررسی بیمار با لنف‌آدنوپاتی است.

غدد لنفاوی زیر ۱ سانتی‌متر (۱×۱cm یا کم‌تر) ⇐ اغلب ثانویه به علل واکنشی غیر اختصاصی و خوش‌خیم

در یک آنالیز در بیماران جوان‌تر (۲۵ـ۹ سال) که بیوپسی غدد لنفاوی شده‌اند، دیامتر ماکزیموم بالاتر از ۲ سانتی‌متر یک معیار افتراقی برای پیش‌بینی بیماری گرانولوماتوز یا بدخیمی می‌باشد.

مطالعه دیگری نشان داده است که سایز لنف‌نود، ۲/۲۵cm (1.5×1.5cm) بهترین سایز برای افتراق لنف‌آدنوپاتی بدخیم یا گرانولوماتوز از سایر علل است.

بیماران با غدد لنفاوی کم‌تر مساوی ۱ سانتی‌متر ⇐ رد کردن علل منونوکلئوز عفونی و / یا توکسوپلاسموز ⇐ در صورت رد شدن تحت پیگیری قرار گیرند (مگر این‌که علائم و نشانه‌های یک بیماری سیستمیک را داشته باشند).

قوام غده لنفاوی ممکن است سفت (firm)، نرم، لاستیک مانند، سخت (hard)، گسیخته و مجزا، به هم چسبیده، تندر، قابل حرکت یا fixed باشد.

تندرنس معمولاً ثانویه به علل التهابی است.

لنف آدنوپاتی در لنفوم: اغلب لنف‌نودها بزرگ، گسیخته، قرینه، لاستیک مانند (rubbery)، سفت (firm)، mobile و غیر دردناک هستند.

لنف‌نودهای کانسر متاستاتیک ⇐ سخت، غیر تندر و غیر قابل حرکت

اسپلنومگالی + لنف‌آدنوپاتی ⇐ نشانه بیماری سیستمیک مثل منونوکلئوز عفونی، لنفوم، لوسمی حاد یا مزمن، لوپوس، سارکوئیدوز، توکسوپلاسموز، خراش گربه یا اختلالات هماتولوژیک.

علائم آدنوپاتی توراسیک

سرفه، ویزینگ ناشی از فشار روی مجاری هوایی، خشونت صدا، دیس‌فاژی به‌علت فشار بر مری، تورم گردن و صورت یا شانه‌ها به‌علت فشار روی ورید SVC یا ساب‌کلاوین، بی‌علامتی (در طی بررسی اتفاقی گرافی قفسه سینه).

تشخیص افتراقی آدنوپاتی مدیاستن و هیلار شامل اختلالات اولیه ریه و بیماری سیستمیک است.

در افراد جوان آدنوپاتی مدیاستن با منونوکلئوز عفونی و سارکوئیدوز مرتبط است.

هیستوپلاسموز می‌تواند باعث درگیری لنف‌نود Paratracheal شود که لنفوم را تقلید می‌کند.

سل نیز می‌تواند باعث آدنوپاتی یک‌طرفه شود.

غدد لنفاوی بزرگ شده داخلی شکمی یا رتروپریتوئن معمولاً بدخیم هستند. هر چند سل می‌تواند به‌صورت لنفادنیت مزانتر تظاهر کند ولی این غدد لنفاوی اغلب نشان‌دهنده لنفوم و یا در فرد جوان تومور germ cell می‌باشند.

ارزیابی آزمایشگاهی

CBC اطلاعات مفیدی جهت تشخیص لوسمی حاد یا مزمن، EBV، CMV، لنفوم، عفونت‌های چرکی و سیتوپنی اتوایمیون در زمینه لوپوس فراهم می‌کند.

شک به لوپوس ⇐ چک ANA و Anti ds DNA

انفیلتراسیون ریوی یا لنف آدنوپاتی مدیاستن ⇐ نشانه سل، هیستوپلاسموز، سارکوئیدوز، لنفوم، کانسر اولیه ریه یا کانسر متاستاتیک.

تکنیک‌های تصویربرداری مثل CT، MRI، سونوگرافی، سونوگرافی داپلر جهت افتراق علل خوش‌خیم از بدخیم لنف‌آدنوپاتی به‌خصوص در بیمارن با کانسر سر و گردن استفاده می‌شوند.

CT و MRI در تشخیص متاستاز به غدد لنفاوی سرویکال دقیق هستند (۹۰ـ۶۵٪)

سونوگرافی جهت بررسی long axis، short axis و نسبت long axis به short axis در غدد لنفاوی سرویکال استفاده می‌شود. نسبت L/S کم‌تر از ۲ حساسیت و اختصاصیت ۹۵٪ برای افتراق علل خوش‌خیم و بدخیم در مبتلایان به کانسر سر و گردن دارد. این نسبت حساسیت و اختصاصیت بالاتری نسبت به لمس یا اندازه‌گیری جداگانه L یا S به‌تنهایی دارد.

تصمیم به بیوپسی غدد لنفاوی ممکن است در بررسی بیمار زود گرفته شود یا تا ۲ هفته به تأخیر بیفتد.

بیوپسی فوری باید در بیماری انجام شود که شرح حال و معاینه وی نشان‌دهنده بدخیمی باشد برای مثال غده لنفاوی سرویکال منفرد، سخت و غیر تندر در بیماران مسن با سابقه مصرف مزمن توباکو، آدنوپاتی سوپراکلاویکولار و یا آدنوپاتی منفرد یا ژنرالیزه سفت که نشان‌دهنده لنفوم می‌باشد.

لنف نود سرویکال سخت و منفرد ⇐ شک به کانسر اولیه سروگردن ⇐ معاینه دقیق ENT ⇐ هر گونه ضایعه مخاطی در این موارد باید اول بیوپسی شود و اگر هیچ ضایعه مخاطی پیدا نشود، بیوپسی excisional بزرگ‌ترین لنفنود باید انجام شود.

FNA به‌عنوان اولین اقدام تشخیص نباید انجام شود (نیاز به بافت بیشتری جهت تشخیص می‌باشد.)

FNA باید جهت بررسی ندول‌های تیروئید و برای تأیید عود در بیمارانی‌که تشخیص اولیه در آن‌ها مشخص است، انجام شود.

دو مطالعه در زمینه بیوپسی در لنف‌آدنوپاتی انجام شده است:

۱ـ شامل بیماران ۲۵ـ۹ سال بوده است که در آن‌ها بیوپسی لنفنود انجام شده است. ۳ متغیر در این بیماران با لنف‌آدنوپاتی محیطی پیشگویی‌کننده نیاز به بیوپسی بوده است:

سایز لنفنود بالاتر از ۲ سانتی‌متر و گرافی قفسه سینه غیر طبیعی ارزش پیشگویی‌کننده مثبت و علائم اخیر ENT ارزش پیشگویی‌کننده منفی دارد.

۲ـ در این مطالعه ۲۲۰ بیمار ارزیابی شدند و ۵ متغیر مورد بررسی قرار گرفتند از جمله: سایز لنفنود، مکان لنفنود (سوپراکلاویکولار یا غیر سوپراکلاویکولار)، سن (بالای ۴۰ سال یا زیر ۴۰)، قوام (سخت یا غیر سخت) و تندرنس.

ارزش پیشگویی‌کننده مثبت در سن بالای ۴۰ سال، غده لنفاوی سوپراکلاویکولار، لنف‌آدنوپاتی بالای ۲/۲۵cm، قوام سخت و عدم حضور درد یا تندرنس گزارش شده است.

ارزش پیشگویی‌کننده منفی در: سن زیر ۴۰ سال، سایز لنفنود زیر ۱cm، قوام غیر سخت، تندرنس یا دردناک بودن لنفنود.

این ۲ مطالعه گذشته‌نگر بوده‌اند و میزان کاربردی بودن آن‌ها مشخص نیست.

لنف‌آدنوپاتی + شرح حال و علائم و معاینه فیزیکی بیان‌کننده علل خوش‌خیم است ⇐ پیگیری دقیق با فاصله ۴ـ۲ هفته و مراجعه در صورت افزایش سایز غدد لنفاوی.

آنتی‌بیوتیک جهت لنف‌آدنوپاتی اندیکاسیون ندارد، مگر این‌که شواهد قوی عفونت باکتریال وجود داشته باشد.

کورتن جهت درمان لنف‌آدنوپاتی نباید استفاده شود چون باعث پنهان شدن بعضی تشخیص‌ها (لنفوم / لوسمی / بیماری کاستلمن) می‌شود و از طرف دیگر باعث تأخیر بهبودی بیماری زمینه‌ای می‌شود، استثنای این موضوع انسداد تهدیدکننده حیات حلق ثانویه به بزرگی غدد لنفاوی در منونوکلئوز عفونی می‌باشد.

بیماری‌های مرتبط با لنف‌آدنوپاتی

TABLE 62-1 Diseases Associated with Lymphadenopathy

1. Infectious diseases
   a. Viral—infectious mononucleosis syndromes (EBV, CMV), infectious hepatitis, herpes simplex, herpesvirus-6, varicella-zoster virus, rubella, measles, adenovirus, HIV, epidemic keratoconjunctivitis, vaccinia, herpesvirus-8
   b. Bacterial—streptococci, staphylococci, cat-scratch disease, brucellosis, tularemia, plague, chancroid, melioidosis, glanders, tuberculosis, atypical mycobacterial infection, primary and secondary syphilis, diphtheria, leprosy, bartonella
   c. Fungal—histoplasmosis, coccidioidomycosis, paracoccidioidomycosis
   d. Chlamydial—lymphogranuloma venereum, trachoma
   e. Parasitic—toxoplasmosis, leishmaniasis, trypanosomiasis, filariasis
   f. Rickettsial—scrub typhus, rickettsialpox, Q fever
2. Immunologic diseases
   a. Rheumatoid arthritis
   b. Juvenile rheumatoid arthritis
   c. Mixed connective tissue disease
   d. Systemic lupus erythematosus
   e. Dermatomyositis
   f. Sjögren's syndrome
   g. Serum sickness
   h. Drug hypersensitivity—diphenylhydantoin, hydralazine, allopurinol, primidone, gold, carbamazepine, etc.
   i. Angioimmunoblastic lymphadenopathy
   j. Primary biliary cirrhosis
   k. Graft-vs.-host disease
   l. Silicone-associated
   m. Autoimmune lymphoproliferative syndrome
   n. IgG4-related disease
   o. Immune reconstitution inflammatory syndrome (IRIS)
3. Malignant diseases
   a. Hematologic—Hodgkin's disease, non-Hodgkin's lymphomas, acute or chronic lymphocytic leukemia, hairy cell leukemia, malignant histiocytosis, amyloidosis
   b. Metastatic—from numerous primary sites
4. Lipid storage diseases—Gaucher's, Niemann-Pick, Fabry, Tangier
5. Endocrine diseases—hyperthyroidism
6. Other disorders
   a. Castleman's disease (giant lymph node hyperplasia)
   b. Sarcoidosis
   c. Dermatopathic lymphadenitis
   d. Lymphomatoid granulomatosis
   e. Histiocytic necrotizing lymphadenitis (Kikuchi's disease)
   f. Sinus histiocytosis with massive lymphadenopathy (Rosai-Dorfman disease)
   g. Mucocutaneous lymph node syndrome (Kawasaki's disease)
   h. Histiocytosis X
   i. Familial Mediterranean fever
   j. Severe hypertriglyceridemia
   k. Vascular transformation of sinuses
   l. Inflammatory pseudotumor of lymph node
   m. Congestive heart failure

Abbreviations: CMV, cytomegalovirus; EBV, Epstein-Barr virus.

اسپلنومگالی

طحال یک ارگان رتیکولواندوتلیال است.

در انسان‌ها عملکرد فیزیولوژیک طحال به شرح زیر است:

۱) کنترل اریتروسیت‌ها از طریق حذف اجداد گلبول‌های قرمز

۲) سنتز آنتی‌بادی در پولپ‌های سفید

۳) حذف باکتری‌های پوشیده شده با آنتی‌بادی و سلول‌های خونی پوشیده شده از آنتی‌بادی

ساختار شماتیک طحال

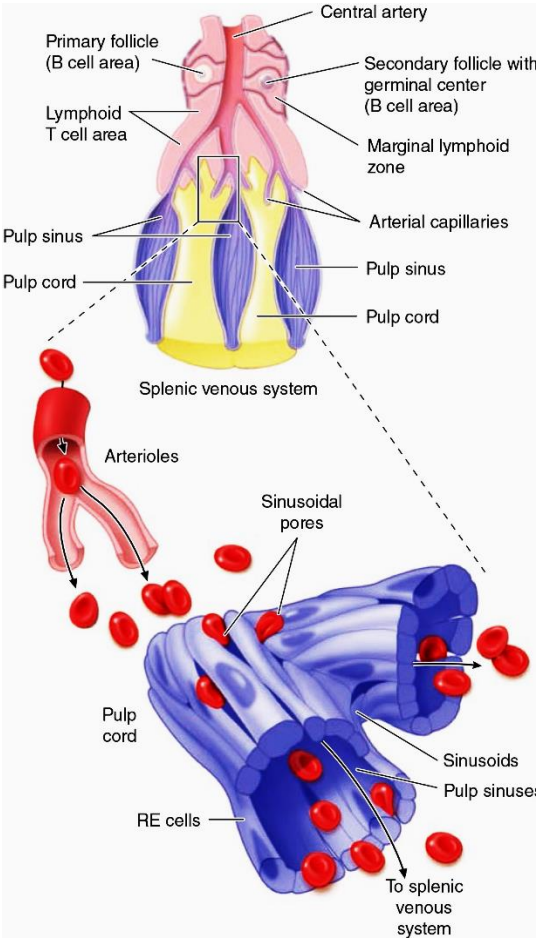

FIGURE 62-1 Schematic spleen structure. The spleen comprises many units of red and white pulp centered around small branches of the splenic artery, called *central arteries*. White pulp is lymphoid in nature and contains B-cell follicles, a marginal zone around the follicles, and T-cell–rich areas sheathing arterioles. The red pulp areas include pulp sinuses and pulp cords. The cords are dead ends. In order to regain access to the circulation, red blood cells must traverse tiny openings in the sinusoidal lining. Stiff, damaged, or old red cells cannot enter the sinuses. RE, reticuloendthelial. *(Bottom portion of figure from RS Hillman, KA Ault: Hematology in Clinical Practice, 4th ed. New York, McGraw-Hill, 2005.)*

طحال شامل پولپ سفید و قرمز می‌باشد.
طحال در مسیر جریان خون پورت است.
Inclusion body گلبول قرمز مثل پارازیت‌ها، باقی‌مانده هسته (اجسام Howell jolly) و یا Hb تخریب شده (اجسام Heinz) در خلال عبور از طحال و پروسه‌ای به اسم Pitting تشکیل می‌شوند.

Approach به بیمار

ارزیابی بالینی

شایع‌ترین علائم اسپلنومگالی

درد و احساس سنگینی در LUQ، سیری زودرس (در اسپلنومگالی ماسیو)
علت درد ⇐ تورم ناگهانی طحال و کشیده شدن کپسول، انفارکت یا التهاب کپسول
انسداد عروقی با درد و انفارکت طحال معمولاً در بچه‌ها با کریز سیکل‌سل دیده می‌شود.
پارگی طحال به‌علت تروما و بیماری انفیلتراتیو ⇐ خونریزی در رتروپریتوئن، شوک و مرگ و میر
پارگی ممکن است خودش بدون درد باشد.
طحال نرمال وزن کم‌تر از ۲۵۰gr دارد، با افزایش سن سایز آن کوچک می‌شود. طحال به‌صورت نرمال داخل قفسه سینه قرار دارد و قطر سری دمی آن ۱۳ سانتی‌متر با سونوگرافی است و ماکزیموم طول آن ۱۲ سانتی‌متر و / یا عرض ۷ سانتی‌متر با اسکن رادیونوکلئید دارد.
طحال در ۳٪ از ۲۲۰۰ بیمار بدون علامت، مرد قابل لمس بوده است و پیگیری آن‌ها نشان داده است در طی سه سال ۳۰٪ آن‌ها هم‌چنان طحال قابل لمس بدون افزایش در شیوع بیماری داشته‌اند. پیگیری ۱۰ ساله هم شواهدی از بدخیمی‌های لنفوئیدی نشان نداده است.
سمع طحال ⇐ Friction rub و / یا Venous hum
لمس طحال به کمک دو دستی انجام می‌شود، ballotment و لمس از بالا (مانور Middleton)
برای لمس دودستی، بیمار در وضعیت خوابیده و با زانوهای خم شده قرار می‌گیرد. دست معاینه‌کننده زیر لبه تحتانی دنده‌ها قرار گرفته و پوست را به سمت بالا فشار می‌دهد (به سمت لبه دنده‌ای) و به کمک نوک انگشتان دست راست لبه طحال را لمس می‌کند (زمانی‌که در طی دم آهسته و عمیق طحال نزول می‌کند).
بزرگی طحال از مرکز ناف یا از محل اتصال Xiphisternal گزارش می‌شود.
دق طحال به یکی از این سه روش انجام می‌شود:

۱) روش Nixon

بیمار در وضعیت خوابیده به پهلوی راست قرار می‌گیرد. دق از مکان رزونانت ریه در قسمت Post axillary line شروع شده و به‌صورت عمودی به سمت بخش midanterior از حاشیه دنده‌ای می‌آید. حاشیه بالایی ماتی معمولاً ۸ـ۶ سانتی‌متر بالای حاشیه دنده‌ای است.
سطح ماتی، بالای ۸ سانتی‌متر در بالغین نشان‌دهنده اسپلنومگالی است.

۲) روش Castell

زمانی‌که بیمار در وضعیت خوابیده است، دق در محل فضای بین دنده‌ای تحتانی در خط Ant Axillary (فضای ۸ یا ۹) صدای رزونانت می‌دهد (در صورتی‌که طحال نرمال باشد).

دق مات در زمان دم عمیق نشان‌دهنده اسپلنومگالی است.

۳) دق فضای Traube

حدود فضای Traube عبارت است از دنده ۶ در قمست فوقانی، خط left mid axillary در سمت لترال و حاشیه تحتانی دنده در قسمت تحتانی.

در وضعیت خوابیده، در حالی‌که دست چپ مختصری ابداکت است، دق کردن از مدیال به سمت لترال رزونانت است و در صورتی‌که مات باشد نشانه اسپلنومگالی است.

بزرگی طحال ممکن است توسط اسکن رادیونوکلئید، CT، MRI یا سونوگرافی سنجیده شود.

سونوگرافی روش انتخابی برای ارزیابی روتین سایز طحال است (نرمال: ۱۳cm)

MRI نسبت به CT مزایایی ندارد.

تشخیص افتراقی

بیماری‌های مرتبط با اسپلنومگالی در جدول ۲ـ۶۲ نشان داده شده‌اند.