

سری کتب اکسیر

مجموعه اکسیر ارتوپدی (۱)

آمادگی آزمون بورد ۱۴۰۱

تألیف و گردآوری: گروه آموزشی رهپویان شریف

مقدمه ناشر:

موسسه‌ی رهپویان شریف با بیش از بیست و دو سال تلاش در زمینه‌ی چاپ و نشر کتب آمادگی آزمون‌های ارتقاء و بورد تخصصی در بین داوطلبان جایگاه ویژه‌ای دارد.

از این رو با توجه به زمان اندک داوطلبان محترم، برای مطالعه‌ی تکست اصلی و حجم بالای مطالب، موسسه‌ی رهپویان شریف ساختار منحصر به فرد خود را اینگونه ارائه داد تا با دسترسی داوطلبان به خلاصه مطالب موجود در رفرنس و همچنین مرور مطالب در قالب سوالات ارتقاء و بورد چند سال اخیر، در زمان کم بتوان به نتیجه‌ی مطلوب رسید.

همچنین در کنار ساختار اصلی کتب کیمیا، مجموعه کتاب‌هایی با عناوین اکسیر، سیمیا، مرور سریع، آسکی، مقالات و... تولید و در اختیار داوطلبان محترم قرار داده تا نیازهای علمی و آموزشی دستیاران و متخصصین رشته‌های مختلف مد نظر قرار گیرد.

کتاب حاضر که به رهپویان جامعه پزشکی تقدیم می‌شود نتیجه زحمات گروهی از زبده‌ترین مولفین بوده که هدف آن‌ها تهیه خلاصه‌ای در عین حال جامع از مطالب کلیدی کتب مرجع، در کنار بانکی از سوالات آزمون ارتقاء و بورد، جهت آمادگی علمی دستیاران محترم می‌باشد. در این کتاب علاوه بر اینکه سعی شده است کلیه نکات و موضوعات مهم آزمون‌ها با بیانی ساده و شیوا و به صورت کاملاً منظم پوشش داده شود، سوالات آزمون‌های مختلف دانشگاه‌ها و بورد نیز گردآوری و با استفاده از منابع معتبر معرفی و به طور تشریحی به آن‌ها پاسخ داده شده است. شالوده تنظیم این مجموعه آخرین ویرایش منابع آزمون‌های ارتقاء، گواهینامه و دانشنامه تخصصی تعیین شده از سوی دبیرخانه شورای آموزش پزشکی و تخصصی بوده که شامل: campbell 2021 edi14، Rockwood_and_Wilkins_2020 _Ed _9th Children Fractures_in و Tachdjian's Pediatric Orthopaedics edi 6 2022 بوده است.

امیدواریم این کتاب نیز همانند دیگر کتب موسسه رهپویان شریف مورد استقبال شایان جامعه پزشکی قرار گیرد.

دکتر مهدی شریف

ریاست موسسه رهپویان شریف

موسسه انتشاراتی رهپویان شریف

عنوان و نام پدیدآور	:	مجموعه اکسیر ارتوپدی (۱) : آمادگی آزمون بورد ۱۴۰۱/ تالیف و گردآوری گروه آموزشی رهپویان شریف.
مشخصات نشر	:	تهران: رهپویان شریف، ۱۴۰۰.
مشخصات ظاهری	:	٤٤٣ ص.: مصور(رنگی)، جدول(بخشی رنگی)؛ ۲۲ × ۲۹ س‌م.
فروست	:	سری کتب اکسیر.
شابک	:	دوره978-600-09-3049-3 : ؛ ۱۸٤۰۰۰۰ ریال978-600-09-3307-4 :
وضعیت فهرست نویسی	:	فیپا
موضوع	:	ارتوپدی -- آزمون‌ها و تمرین‌ها Orthopedics -- Examinations , questions , etc. پزشکی -- آزمون‌ها و تمرین‌ها Medicine -- Examinations, questions, etc.
شناسه افزوده	:	موسسه رهپویان تحقیقات و توسعه شریف
رده بندی کنگره	:	٦/RD۷۳۲
رده بندی دیویی	:	۷۰۰۷٦/٦۱۷
شماره کتابشناسی ملی	:	۸۷۷۸۱٤۱

مبتکر بزرگترین طرح های آموزش پزشکی در کشور

عنوان کتاب: مجموعه اکسیر ارتوپدی(۱) /کتاب آمادگی آزمون بورد ۱٤۰۱ تالیف و گردآوری : گروه آموزشی رهپویان شریف ناشر : رهپویان شریف حروفچینی و صفحه آرایی : رهپویان شریف طراح و گرافیست : رهپویان شریف	چاپ و لیتوگرافی: رهپویان شریف نوبت چاپ : اول ۱٤۰۰ تیراژ : ۳۰۰ جلد شابک دوره : ۳-۳۰٤۹-۰۹-٦۰۰-۹۷۸ شابک : ٤-۳۳۰۷-۰۹-٦۰۰-۹۷۸ بهاء: ۱۸٤/۰۰۰ تومان

آدرس: تهران – خیابان فاطمی غربی نبش جمال زاده – پلاک ۲۷٤ – طبقه دوم

صندوق پستی : ۱٤۱۸۵/۳۱۳

www.drsharif.org

شماره تماس: ۰۲۱-٦٦۹۰۸۰۰۰

info@drsharif.org

این اثر تحت حمایت قانون مولفین و مصنفین قرار دارد و هرگونه کپی برداری از این اثر پیگرد قانونی دارد.

راهنمای بخش‌ها و امکانات اپلیکیشن رهپویان شریف

از سال ۱۳۹۹ و در جهت ارتقای سطح آموزش‌های موسسه رهپویان شریف، خدمات بسیار متنوعی که در ادامه به آنها پرداخته می‌شود در قالب **اپلیکیشن رهپویان شریف** ارائه می‌شود. شما می‌توانید به آسانی و با مراجعه به سایت موسسه به آدرس WWW.DRSHARIF.ORG نسبت به نصب اپلیکیشن و استفاده از امکانات آن اقدام فرمایید.

معرفی بخش‌ها

منوی اپلیکیشن:
لیست تمام ابزارها، آموزش استفاده و ارسال تیکت پشتیبانی در این منو قرار دارد

اسکن QR:
شما با این ابزار می‌توانید QR های موجود در کتب هوشمند را اسکن کرده و مستقیما محتوای مرتبط با آن مبحث را مشاهده فرمایید.

تازه‌ها:
در این بخش آخرین محتوای رشته تخصصی شما که به روز رسانی شده نمایش داده می‌شود و می‌توانید با کلیک بر روی هرکدام، آن را مشاهده فرمایید.

آموزش و آزمون:
در این بخش می‌توانید لینک برگزاری کارگاه‌های آنلاین، آخرین گایدلاین‌ها، متون رفرنس انگلیسی، دوره‌ها و آزمون‌های تخصصی، و تمام آنچه که برای آمادگی آزمون‌ها نیاز است را مشاهده فرمایید.

محتوای من:
در این بخش، ویدئوها، پادکست‌ها، تصاویر، متون و... مرتبط با رشته تخصصی شما قرار گرفته است.

فروشگاه آنلاین:
چنانچه قصد تهیه بسته‌های تخصصی رشته خود را داشته باشید، می‌توانید با مراجعه به بخش فروشگاه، آن را مشاهده و تهیه فرمایید.

فلش کارت:
در بخش فلش کارت می‌توانید بسته‌های متنوع سوالات پرتکرار و مهم همراه با نکات کلیدی که توسط اساتید طراحی شده‌اند را مشاهده و آنها را مرور نمایید.

اخبار:
تمام اطلاع‌رسانی‌های مهم رشته شما در این بخش صورت گرفته و شما می‌توانید به آسانی از آنها مطلع گردید.

با آنکه خدمات ارائه شده در این اپلیکیشن که قابل استفاده در انواع موبایل‌های اندرویدی و IOS بوده بسیار متنوع است، لیکن طراحی آن به نحوی است که کاربر بتواند به آسانی و بدون کوچک‌ترین پیچیدگی از تمام قابلیت‌های آن استفاده نماید. لازم به ذکر است در آینده نزدیک و طبق برنامه‌های توسعه‌ای، امکانات و ابزارهای متنوع و کاربردی دیگری متناسب با نیاز داوطلبان گرامی به آن اضافه گردید.

فهرست

فصل سی و هفت کمپل: Spinal Anatomy and Surgical Approaches ۷

فصل سی و هشت: عناصر عصبی ۲۵

فصل سی و نه: ارتوپدی ۳۵

فصل سی و هشت و سی و نه کمپل: Degenerative Disorders of The Cervical, Thoracic and Lumbar Spine ۵۳

فصل چهل کمپل: Spondylolisthesis ۷۵

فصل چهل و یک کمپل: Fxs , Dxs and Fx-Dx of the spine ۱۰۱

فصل چهل و دو کمپل: Infections and Tumors of the Spine ۱۳۳

فصل چهل و سه کمپل: Pediatric Cervical Spine ۱۴۷

فصل چهل و چهار کمپل: Scoliosis and Kyphosis ۱۶۹

فصل هفت تاچیان: Back Pain ۳۱۵

فصل هشت تاچیان: Disorders of the Neck ۳۱۹

فصل چهل و شش راکوود بزرگسال: اصول مقدماتی ترومای ستون فقرات ۳۲۳

فصل چهل وهفت راکوود بزرگسال: Cervical spine Fx and Dx ۳۵۱

فصل چهل و هشت راکوود بزرگسال: Thoracolumbar spine Fxs and Dxs ۳۹۷

فصل بیست راکوود اطفال: آسیب‌های اسپاین سرویکال در اطفال ۴۲۹

فصل بیست و یک راکوود اطفال: Thoracolumbar Spine Fractures ۴۳۷

فصل سی و هفت کمپل:

Spinal Anatomy and Surgical Approaches

۱- در اپروچ جراحی روتین هرنی دیسکال C4-5 گردنی، کدام عضله به صورت عرضی در عمق اینتروال عضله استرنوکلئیدوماستوئید و غلاف کاروتید وجود دارد که باید موبیلیزه و به کودال ریتراکت گردد؟ (بورد۱۴۰۰)

الف) دیگاستریک ب) اموهیوئید ج) استرنوهیوئید د) تیروهیوئید

✍ پاسخ: ب کمپل ۲۰۲۱، فصل ۳۷ – صفحه‌ی ۱۶۵۳-۱۶۵۴

در تکنیک اپروچ قدامی در کمپل گفته شده پس از برش عضله پلاتیسما، مدیال به عضله SCM در لایه میانی فاسیای گردنی عضله اموهیوئید را ریتراکت کرده و سپس عضله لانگوس کولی را به صورت ساب پریوستئال بلند می کنیم.

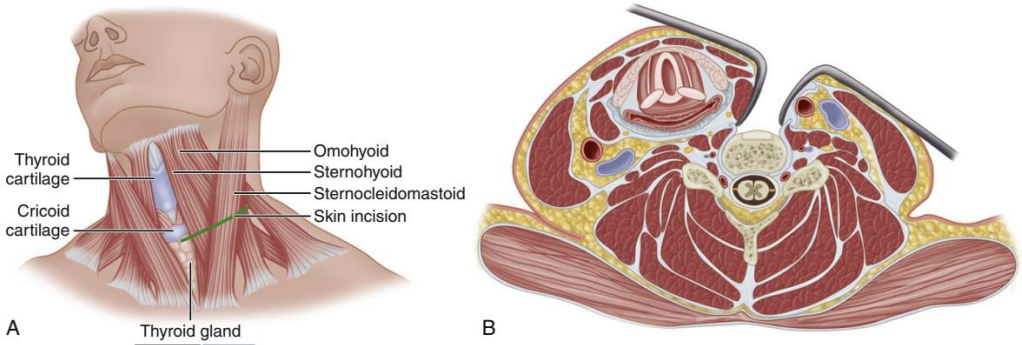

FIGURE 37.12 Anterior approach to C3-7 (see text). **A,** Incision. **B,** Thyroid gland, trachea, and esophagus have been retracted medially, and carotid sheath and its contents have been retracted laterally in opposite direction. **SEE TECHNIQUE 37.5.**

۲- در اپروچ قدامی ستون فقرات برای ریلیز و دیسککتومی کدام گزینه توصیه می گردد؟ (ارتقا۱۴۰۰)

الف) لیگاتور دوطرفه عروق سگمنتال

ب) لیگاتور شریان آدام کوییز (Artery of Adamkiewicz)

ج) دایسکشن بافت نرم تا فورامن همه لولها

د) لیگاتور عروق سگمنتال نزدیک آئورت

✍ پاسخ: د کمپل ۲۰۲۱، فصل ۳۷ – صفحه‌ی ۱۶۴۷

در اپروچ آنتریور به ستون فقرات رعایت اصول زیر ضروری می‌باشد:

۱) جهت بدست آوردن اکسپوژر مناسب فقط در صورت نیاز عروق سگمنتال ligate شوند.

۲) عروق سگمنتال در نزدیکی آئورت ligate شوند به جای اینکه در نزدیکی ورتبرال فورامن ligate شوند.

۳) عروق سگمنتال فقط از یک سمت ligate شوند تا طرف مقابل خونرسانی به کورد را حفظ کند.

۴) Dissection ورتبرال فورامن تا حد امکان در یک سطح انجام شود تا خونرسانی کولترال‌ها آسیب نبینند.

۳- به نظر شما بهترین و کم‌خطرترین مهره‌های گردن برای تعبیهٔ پدیکولار اسکرو، کدام مهره‌ها هستند؟ (بورد۹۹)

الف) C6 و C7 ب) C1 و C2 ج) C1 و C7 د) C2 و C7

✍ پاسخ: د کمپل ۲۰۲۱، فصل ۳۷ – صفحه‌ی ۱۶۴۴

در لول C_2 و $C_7 - T_1$ شریان ورتبرال در ریسک آسیب کمتری در هنگام قراردادن پدیکل اسکرو قرار دارند و همچنین دیامتر پدیکل در مهره‌ی C_2 و C_7 بزرگتر از سایر مهره‌ها می‌باشد.

۴- در حین اکسپوز کردن زایده عرضی مهره L1 در بیماری که شکستگی Compression مهره L1 دارد. متوجه خونریزی نسبتا شدید می‌شوید علت آن می‌تواند ناشی از: (شیراز۹۸)

الف) آسیب شاخه دورسال شریان سگمنتال

ب) آسیب شریان Adamkeiwicz

ج)خونریزی از محل شکستگی Body مهره

د) آسیب Internal venous plexus از وریدهای Batson plexus

✍ پاسخ: الف کمپل ۲۰۲۱ صفحه ۱۶۴۶-۱۶۴۷

شاخه دورسال شریان سگمنتال از زیر زایده عرضی مهره عبور کرده و آسیب آن محتمل است.

۵- در فرد بالغ Conus medullaris در محاذات کدام مهره قرار دارد؟ (تبریز۹۸)

الف) Tl2 **ب) L1** **ج) L2** **د) L3**

✍ پاسخ: ج کمپل ۲۰۲۱ صفحه ۱۶۴۲

Conus Medullaris در بالغین در حد مهرهٔ L2 و در نوزادان کمی پایین‌تر است.

۶- کدام‌یک از شریان‌های زیر در ناحیه گردن، منشاء شریان‌های سگمنتال مهره‌ای نمی‌باشد؟ (کرمانشاه۹۸)

الف) شریان ورتبرال **ب) شریان کوستوورتبرال** **ج) شریان کاروتید** **د) شریان تایروسرویکال**

✍ پاسخ: ج کمپل ۲۰۲۱ صفحه ۱۶۴۶

شریان سگمنتال از وسط تنه مهره‌ها رد می‌شود و از شریان های ورتبرال کوستوورتبرال و تایروسرویکال منشا می‌گیرند.

۷- در مورد آناتومی ستون فقرات گردنی کدام جمله صحیح است؟ (کرمان۹۸)

الف) Tectorial membrane معادل لیگامنتوم فلاوم در مهره‌های ساب‌آگزیال است.

ب) posterior atlantooccipital membrane معادل لیگامان طولی پوستریور است.

ج) Ligamentum nucha در امتداد لیگامان سوپرااسپینوس در مهره‌های ساب‌آگزیال است.

د) lambdoid suture یکی از لندمارک‌های مفید برای کارگذاری پیچ‌های اکسی‌پوت است.

✍ پاسخ: ج کمپل ۲۰۲۱

Tectorial membrane معادل PLL در مهره‌های ساب‌آگزیال است.lambdoid suture یک لندمارک مفید برای فیوژن اکسی‌پوت با استخوان های پاریتال و تمپورال است. posterior atlantooccipital membrane معادل لیگامنتوم فلاوم است.

۸- در عمل جراحی decompression برای بیمار مبتلا به تنگی کانال نخاع کمری کدام مورد زیر اندیکاسیون فیوژن نمی‌باشد؟ (مشهد۹۸)

الف) stenosis adjacent to previously segment **ب) stenosis at the site of previous decompresion**

ج) synovial fascet joint cyst **د) stenosis at 3 or more leveles**

✍ پاسخ: د کمپل ۲۰۲۱ صفحه ۱۶۴۷

تنگی کانال نخاع کمری اگر در سه سطح یا بیشتر باشد اندیکاسیون فیوژن ندارد.

۹- در بیماری مبتلا به دیسک herniation دیسک شماره T12 توراسیک به توراکوتومی می‌گیریم جهت انجام این اقدام کدام دنده را برمی‌داریم؟ (کرمانشاه۹۸)

الف) Rib 12 ب) Rib 11 ج) Rib 9 د) Rib 10

✍ پاسخ: د کمپل ۲۰۲۱ صفحه ۱۶۷۶

مهره T12 در سطح دنده دهم قرار دارد.

۱۰- در مورد آناتومی بالینی ستون فقرات، کدام گزینه زیر به درستی بیان نشده است؟ (مشهد۹۸)

الف) در ناحیه گردن، شریان‌های ورتبرال در خلف ریشه‌های عصبی قرار دارد.

ب) معمولاً در هرنی دیستال C5-C6 پارستزی در انگشتان یک و دو و درد ناحیه عضله بای سپس رخ می‌دهد.

ج) در ضمن جراحی قدامی دیسک گردن برای فورامینوتومی باید انتهای خلفی زواید برداشته شود.

د) معمولاً در هرنی دیسکال L4-L5 ضعف در اکستانسیون تست پا رخ می‌دهد.

✍ پاسخ: چهارگزینه کمپل ۲۰۲۱ صفحه۱۶۴۳

در ناحیه گردن، شریان‌های ورتبرال در قدام و اندکی لترال به ریشه‌های عصبی قرار دارد. در هرنی دیستال C5-C6 درد و پارستزی در انگشتان یک و دو و ضعف ناحیه عضله بای سپس رخ می‌دهد. در ضمن جراحی قدامی دیسک گردن برای فورامینوتومی باید انتهای articular process برداشته شود. معمولاً در هرنی دیسکال L4-L5 ضعف در Extensor hallucis longus و Gluteus medius و Extensor digitorum longus and brevis رخ می‌دهد.

۱۱- در مورد آناتومی ستون فقرات همه موارد زیر صحیح است بجز: (کرمانشاه۹۷)

الف) مهره‌های گردنی C5، C4، C3 ظریف‌ترین پدیکل‌ها را دارند.

ب) شریان Adamkiewicz در سمت چپ و معمولاً در سطح T9-T11 قرار دارند.

ج) نخاع توراسیک در سطح T9-T12 خونرسانی ضعیفی دارد.

د) ۲۰ درصد ماده خشک دیسک از کلاژن تشکیل شده است.

✍ پاسخ: ج

شریان Adamkiewicz قطورترین شریان خون‌رسانی‌دهنده به ناحیه لومبار است. در سمت چپ قرار دارد. در T_{9-11} level خون‌رسانی در ناحیه سرویکال و لومبار rich است ولی در T_4-T_9 poor است و آسیب به شبکه خون‌رسانی در این ناحیه منجر به پاراپلژی می‌شود.

۱۲- مایلترین پدیکل در پلن اگزیال در کدام قسمت ستون مهره می‌باشد؟ (اصفهان۹۷)

الف) پروگزیمال توراسیک ب) مید توراسیک ج) پروگزیمال لومبر د) مید لومبر

✍پاسخ: الف

مایل ترین پدیکل در پلن عرضی در پروگزیمال توراسیک می‌باشد.

درplane افقی: ضخیم‌ترین پدیکل L_5 و باریک‌ترین پدیکل T_5

درplane ساژیتال: پهن‌ترین پدیکل T_{11} و باریک‌ترین پدیکل T_1

۱۳- کدامیک از عناصر زیر جزو PLC (Posterior ligamentous complex) در ستون فقرات محسوب نمی‌شود؟ (تبریز۹۶)

الف) کپسول مفصلی Zygoapophyseal **ب) لیگامان پوستریور طولی خلفی (PLL)**

ج) لیگامان اینتراسپاینوس و لیگامان فلاووم **د) لیگامان سوپرااسپاینوس**

✍پاسخ: ب کمپل ۲۰۲۱

لیگامان‌های سوپرااسپاینوس، اینتراسپاینوس و لیگامان فلاووم در کنار کپسول مفصلی Zygoapophyseal عناصر فرم‌دهنده کامپلکس لیگامانی خلفی هستند.

۱۴- در مورد آناتومی اعصاب نخاعی کدام جمله صحیح است؟ (کرمان۹۶)

الف) حس اطراف ناف از T7 می‌باشد. **ب) حس مدیال ساق از L5 می‌باشد.**

ج) حس ناحیه زایفوییدِ از T4 می‌باشد. **د) حس کف پا از S1 می‌باشد.**

✍پاسخ: د کمپل ۲۰۲۱

S1 مسئول حس در لترال مالئول، لترال پا، پاشنه و web بین انگشتان ۴ و ۵ است.

۱۵- در تعیین محل ورود پدیکل در ستون فقرات لومبر از سه نقطه رفرانس استفاده می‌شود. ترتیب این سه نقطه از لترال به مدیال عبارت است از: (اصفهان۹۶)

الف) 1-pars interarticularis 2-Mammillary process 3-Intersection technique

ب) 1- pars interarticularis 2- Intersection technique 3- Mammillary process

ج) 1- Mammillary process 2- Intersection technique 3- pars interarticularis

د) 1- Mammillary process 2- pars interarticularis 3- Intersection technique

✍پاسخ: ج کمپل ۲۰۲۱ صفحه ۱۶۴۳-۱۶۴۴

نقاط رفرانس به ترتیب از لترال به مدیال:

1- Mammillary process 2- Intersection technique 3- pars interarticularis

۱۶- بیمار آقای ۶۳ ساله که با لنگش عصبی مراجعه کرده است و در رادیوگرافی ایستاده شکستگی قدیمی مهره دوم کمری و به دنبال آن کیفوز لومبر ۳۰ درجه دارد و در ام‌آرای نیز علائم تنگی کانال مشهود است. کدام پروسیجر زیر برای وی مناسب است؟ (اصفهان۹۶)

الف) لامینکتومی و فیوژن **ب) لامینکتومی به تنهایی**

ج) استئوتومی پدیکل ساب‌تراکشن **د) استئوتومی اسمیت پترسون**

✍پاسخ: ج کمپل ۲۰۲۱

استئوتومی پدیکل ساب‌تراکشن بهترین گزینه برای بیمارانی است که ساژیتال ایمبالانس ۴ سانتی‌متر یا بیش‌تر داشته و دیسک‌های فیوز یا بی‌حرکت دارند. اسمیت پیترسون گزینه‌ی بیمارانی است که دفورمیتی‌های خفیف‌تر اسپاین داشته باشند.

۱۷- بیمار ۳۷ ساله به دلیل تومور بادی مهره C5 تحت عمل جراحی با اپروچ آنترولترال قرار گرفته است. بعد از جراحی متوجه می‌شویم که بیمار دچار پتوز و میوز شده است. احتمالاً کدام عمل در پیدایش این عارضه مؤثر بوده است؟ (کرمان۹۶)

الف) انجام اپروچ جراحی از طرف راست
ب) محدود کردن دایسکشن به مدیال لونگوس کولی
ج) انجام برش عرضی در فاشیای پاراورتبرال
د) کورتاژ وسیع و آسیب موضعی به کورد

✍پاسخ: ج کمپل ۲۰۲۱ صفحه ۱۶۵۵

در اپروچ انترولاترال آسیب عصب ۱۱ مغزی از عوارض برش عرضی در فاشیای پاراورتبرال است که می‌تواند منجر به پتوز و میوز (سندروم هورنر) شود.

۱۸- در مورد درمان کودک مبتلا به کلسیفیکاسیون دیسک گردنی کدام مورد زیر صحیح نیست؟ (مازندران۹۶)

الف) گاهی نیازمند جراحی است.
ب) معمولاً طی یک ماه علائم برطرف می‌شود.
ج) معمولاً علائم بعد از یک سال برطرف خواهد شد.
د) علائم رادیولوژیک تا مدت‌ها بعد از بهبود علائم کلینیکی باقی می‌ماند.

✍پاسخ: ج کمپل ۲۰۲۱

علائم کلسیفیکاسیون دیسک intervertebral در ۷۵ درصد اطفال بعد از ۳ هفته و در ۹۵ درصد تا ۶ ماه برطرف می‌شوند.

۱۹- مسیر شماره ۸ در تصویر کدام مورد می‌باشد؟ (اصفهان۹۵)

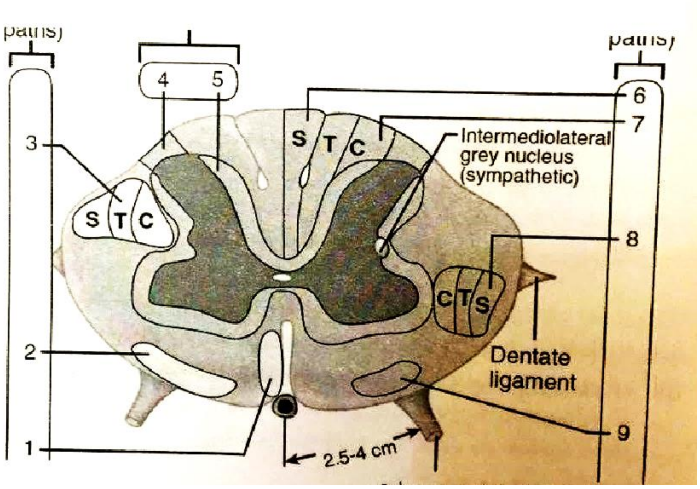

الف) لترال کورتیکواسپاینال درد و حرارت
ب) لترال اسپینوتالامیک درد و حرارت
ج) لترال کورتیکواسپاینال حرکات ماهرانه
د) لترال اسپینوتالامیک حرکات ماهرانه

✍پاسخ: ب کمپل ۲۰۲۱ صفحه ۱۶۴۴-۱۶۴۳

TABLE 37.1

Ascending and Descending (Motor) Tracts

NUMBER (FIG. 37.3)	PATH	FUNCTION	SIDE OF BODY
1	Anterior corticospinal tract	Skilled movement	Opposite
2	Vestibulospinal tract	Facilitates extensor muscle tone	Same
3	Lateral corticospinal (pyramidal tract)	Skilled movement	Same
4	Dorsolateral fasciculus	Pain and temperature	Bidirectional
5	Fasciculus proprius	Short spinal connections	Bidirectional
6	Fasciculus gracilis	Position/fine touch	Same
7	Fasciculus cuneatus	Position/fine touch	Same
8	Lateral spinothalamic tract	Pain and temperature	Opposite
9	Anterior spinothalamic tract	Light touch	Opposite

Modified from Patton HD, Sundsten JW, Crill WE, Swanson PD, editors: *Introduction to basic neurology*, Philadelphia, 1976, WB Saunders.

۲۰- جسم سلولی اعصاب حسی در کدام قسمت قرار دارند؟ (تهران۹۴)

الف) مجاور پایانه‌های حسی اندام **ب) در مجاورت foramenهای ستون فقرات**

ج) در شاخ قدامی ماده خاکستری نخاع **د) در هسته خاکستری بصل‌النخاع**

✍پاسخ: ب صفحه ۱۶۴۳ کمپل ۲۰۲۱

هر Nerve Root شامل ترکیب dorsal Root (sensory) و Ventral Root (اغلب موتور) است که Dorsal Root دارای ganglion است که در محل exit zone هر فورامن قرار می‌گیرد.

۲۱- از نظر جریان خون کورد، زون کریتیکال در کدام ناحیه اسپاین قرار دارد؟ (مشهد۹۴)

الف) T_1-T_4 **ب) T_4- T_9**

ج) T_9- T_{11} **د) T_{11}- T_{12}**

✍پاسخ: ب صفحه ۱۶۴۷ کمپل ۲۰۲۱

خون‌رسانی Cord در ناحیه توراسیک تقریباً در T_4-T_9 level بسیار Poor می‌باشد.

۲۲- کدامیک از مطالب زیر در مورد آناتومی ستون فقرات سرویکال به درستی بیان شده است؟ (مشهد۹۴)

الف) ریشه‌های عصبی سرویکال از زیر پدیکول‌های همنام خود خارج می‌شوند.

ب) هرنی دیسکال گردنی معمولاً بر روی ریشه عصبی زیرین فشار می‌آورد.

ج) ریشه‌های عصبی سرویکال از بین شریان ورتبرال و uncinate process عبور می‌کنند.

د) ریشه‌های عصبی سرویکال از قدام شرائین ورتبرال خارج می‌شوند.

✍پاسخ: ب صفحه ۱۶۴۳ کمپل ۲۰۲۱

Spinal nerve در ناحیه C_2-C_7 از بالای پدیکل همنام عبور می‌کند.

۲۳- فیبرهای عصبی مربوط به انواع حس‌ها از کدام ستون نخاعی بالا می‌روند؟ (تبریز۹۴)

الف) ستون قدامی **ب) ستون مرکزی** **ج) ستون طرفی** **د) ستون خلفی**

توجه: در بانک اکسیر، سوالات و پاسخ‌های تشریحی سال‌های ۱۳۹۶ تا ۱۴۰۰، به روزرسانی و مطابق با رفرنس اعلام شده می‌باشد.

✍پاسخ: ج و د صفحه ۱۶۴۴ کمپل ۲۰۲۱، جدول ۱-۳۷

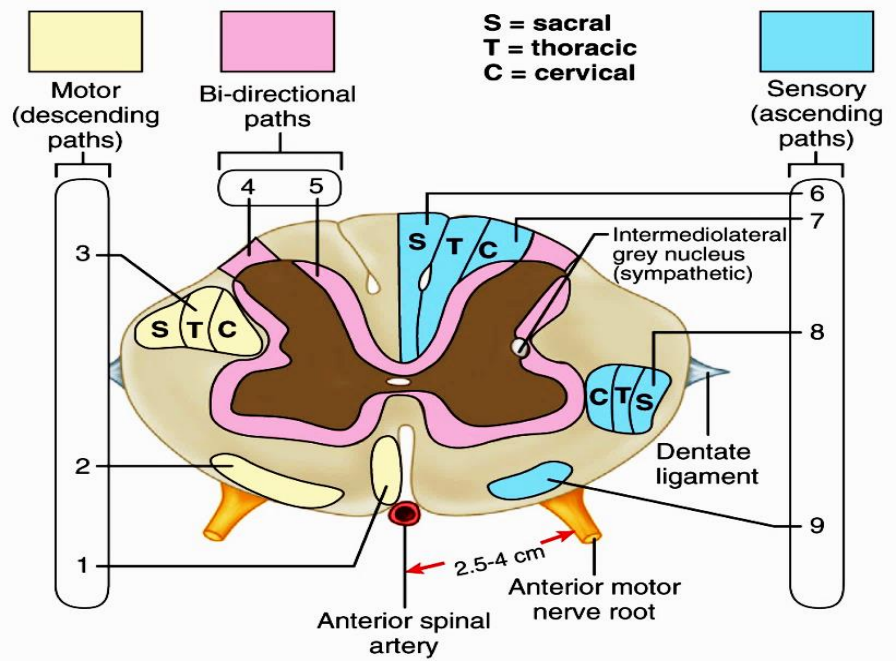

FIGURE 37-3 Schematic cross section of cervical spinal cord. (Redrawn from Patton HD, Sundsten JW, Crill WE, et al, editors: *Introduction to basic neurology*, Philadelphia, 1976, WB Saunders.)

۲۴- کدامیک از حواس زیر پس از ورود به نخاع از خط وسط عبور می‌کند و از طرف مقابل به طرف مغز مسیر خود را ادامه می‌دهد؟ (کرمان۹۴)

الف) Pain **ب) Vibration** **ج) Proprioception** **د) Discrimination**

✍پاسخ: الف صفحه ۱۶۴۴ کمپل ۲۰۲۱

حس temperature و pain و هم‌چنین light touch از خط وسط عبور می‌کند.

۲۵- کدامیک از راه‌های عصبی زیر انتقال حس را بر عهده دارند؟ (ایران۹۳)

الف) Vestibulospinal tract **ب) Dorsolateral fasiculus**

ج) Pyramidal tract **د) Ant.corticospinal tract**

✍ پاسخ: ب کمپل ۲۰۱۷صفحه ۱۵۷۴، جدول ۱-۳۷

Dorsolateral fasiculus انتقال حس را بر عهده دارد.

۲۶- در مورد آناتومی ستون فقرات همهٔ موارد زیر صحیح است بجز: (کرمان۹۳)

الف) Conus Medullaris در بالغین در حد مهرهٔ L2 و در نوزادان کمی پایین‌تر است.

ب) نخاع در نواحی سرویکال و توراسیک ضخیم‌تر از نواحی لومبار است.

ج) تنگ‌ترین قسمت کانال نخاعی در ناحیهٔ T4-T9 است.

د) شریان آدامکیویکس مهمترین شریان تغذیه‌ای نخاع ناحیهٔ لومبار است.

✍ پاسخ: ب

کورد در L_2 در بالغین و در L_3 در کودکان خاتمه می‌یابد.

۲۷- مایع سربرواسپاینال (CSF) در کدام فضا قرار دارد؟ (بقیه‌ا...۹۳)

الف) بین دورا و آراکنوئید

ب) فضای ساب آراکنوئید

ج) در عمق مامبران Pia

د) در همه فضاهای فوق

✍ پاسخ: ب

بین Pia و آراکنوئید فضای ساب آراکنوئید وجود دارد که داخل آن CSF قرار دارد.

۲۸- حین اپروچ قدامی گردن به دیسک C_4-C_5 کدام اینتروال صحیح است؟ (بقیه‌ا...۹۳)

الف) مدیال به شیت کاروتید و لترال به نای و ازوفاگوس

ب) لترال به شیت کاروتید و مدیال به عضله SCM

ج) لترال به عضله SCM و لترال به شیت کاروتید

د) دیسک C_4-C_5 از اپروچ انتریور قابل دسترسی نیست و باید از اپروچ لترال یا خلفی استفاده کرد.

✍ پاسخ: الف

در اپروچ C_3-C_7 شایع‌ترین عارضه آسیب به شاخهٔ recurrent laryngeal است. آسیب به این عصب در سمت چپ کمتر رخ می‌دهد و توصیه می‌شود که اپروچ در سمت چپ مدیال به شریان کاروتید و ورید ژوگولار داخلی انجام شود.

۲۹- محل گذاشتن پیچ پدیکولار در مهره‌های توراسیک کجاست؟ (کرمان۹۲)

الف) قسمت میانی فاست در محاذات ۱/۳ فوقانی ترنسورس پروسس

ب) قسمت میانی فاست در محاذات خط اینترترنسورس

ج) کمی لترال نسبت به قسمت میانی فاست در محاذات ۱/۳ فوقانی ترنسورس پروسس

د) کمی لترال نسبت به قسمت میانی فاست در محاذات خط اینترترنسورس

✍ پاسخ: ب کمپل ۲۰۱۷ فصل ۳۷- ص ۱۵۷۵

در پاسخنامه گزینه ج داده شده است. ولی طبق شکل ۵-۳۷ پاسخ گزینه ب صحیح است. تقاطع بین خطی که از قسمت میانی سطح مفصلی تحتانی کشیده می‌شود و خطی که قسمت میانی زایده عرضی را قطع می‌کند.

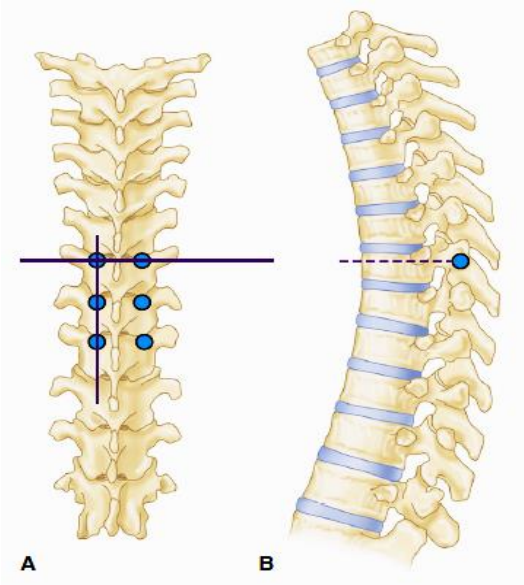

FIGURE 37-5 Pedicle entrance point in thoracic spine at intersection of lines drawn through middle of inferior articular facets and middle of insertion of transverse processes (1 mm below facet joint). **A**, Anteroposterior view. **B**, Lateral view. (Redrawn from Roy-Camille R, Saillant G, Mazel CH: Plating of thoracic, thoracolumbar, and lumbar injuries with pedicle screw plates, *Orthop Clin North Am* 17:147, 1986.)

۳۰- در مورد گذاشتن پیچ‌های پدیکولار کدام جمله صحیح است؟ (کرمان۹۲)

الف) بیرون زدن پیچ از کورتکس آنتریور در L5 با خطر آسیب شریان ایلیاک مشترک همراه است.

ب) بیشترین خطر ناشی از بیرون زدن پیچ از پدیکل، در قسمت مدیال و اینفریور است.

ج) بیشترین احتمال آسیب شریان Middle sacral در گذاشتن پیچ S_2 وجود دارد.

د) از رادیوگرافی Near Approach برای مشاهده بیرون زدن پیچ از لترال پدیکل استفاده می‌شود.

✍ پاسخ: ب کمپل ۲۰۱۷ فصل ۳۷- ص ۱۵۷۶-۱۵۷۵

* بیرون زدگی پیچ از کورتکس قدامی در L_3 و L_4 با خطر آسیب شریان ایلیاک مشترک همراه است.

* شریان middle sacral در قسمت قدام S_1 وجود دارد.

مدیال به دیواره مدیال پدیکل، دورال ساک و اینفریور به دیواره مدیال ریشه عصبی قرار دارد. بنابراین بیش‌ترین احتمال خطر در مناطق فوق است.

۳۱- در مورد آناتومی ستون فقرات و ریشه‌های عصبی کدام جمله صحیح است؟ (کرمان۹۲)

الف) حد تحتانی نخاع در بالغین قسمت تحتانی L_2 می‌باشد.

ب) در مهره‌های گردن از بالای مهره C_5، ریشه C_5 می‌گذرد.

ج) در مهره‌های لومبار از بالای مهره L_4، ریشه L_4 می‌گذرد.

د) در نخاع، الیاف عصبی قسمت‌های پروگزیمال‌تر در محیط تر قرار گرفته‌اند.

✍ پاسخ: ب کمپل ۲۰۱۷ فصل ۳۷- ص ۱۵۷۴

در مهره‌های گردنی، ریشه‌های عصبی از بالای پدیکل هم نام خود خارج می‌شود و در پایین‌تر از C_8، ریشه‌های عصبی از زیر پدیکل هم نام خود خارج می‌شود.

نخاع در بزرگسالان در حد مهره L2 و در اطفال در L3 خاتمه می‌یابد.

با توجه به توصیفات داده شده، به‌نظر می‌رسد گزینه الف نیز صحیح باشد.

۳۲- اشتباه گذاردن پیچ پدیکولار در مهره L4 در کدام جهت زیر با بیش‌ترین خطر آسیب عصبی همراهی دارد؟ (تهران۹۲)

الف) اینفریور- لترال ب) اینفریور- مدیال ج) سوپریور- مدیال

✍ پاسخ: ب کمپل ۲۰۱۷ فصل ۳۷- ص ۱۵۷۴

در مدیال، dura و در inferior، ریشه عصبی قرار دارد.

۳۳- در اکثریت موارد مسیر شریان ورتبرال در کدام گزینه زیر به‌طور صحیح ذکر شده است؟ (تهران۹۲)

الف) از C7 تا C1 ب) از C6 تا C2 ج) از C7 تا C2 د) از C6 تا C1

✍ پاسخ: د کمپل ۲۰۱۷ فصل ۳۷- ص ۱۵۷۴

۳۴- در اپروچ قدامی به ستون فقرات گردنی در کدام یک از حالات زیر شانس آسیب به عصب رکورنت لارنژیال بیش‌تر است؟ (تبریز۹۱)

الف) اپروچ از سمت چپ و لیگاتور شریان تیروئیدی تحتانی در لترال

ب) اپروچ از سمت راست و لیگاتور شریان تیروئیدی تحتانی در لترال

ج) اپروچ از سمت چپ و لیگاتور شریان تیروئیدی تحتانی در مدیال

د) اپروچ از سمت راست و لیگاتور شریان تیروئیدی تحتانی در مدیال

✍ پاسخ: د کمپل۲۰۱۷، فصل ۳۷، صفحه ۱۵۸۳

اکسپوژر ناحیه سرویکال میانی و تحتانی به‌طور شایع از طریق اپروچ قدامی مدیال به پشت کاروتید انجام می‌گردد. شایع‌ترین عارضه این اپروچ فلج vocal cord به علت آسیب به عصب رکورنت لارنژیال می‌باشد. آسیب به این عصب در سمت چپ به علت عمودی‌تر و مستقیم‌تر بودن مسیر عصب و محافظت در شیار ازوفاژوتراکئال کم‌تر شایع است.

در سمت راست بیش‌تر مستعد آسیب است؛ اگر عروق تیروئیدی تحتانی در سمت لترال Ligate نشوند و به جای آن سمت مدیال Ligate شود و یا اگر ساختارهای خط میانی حول عصب به‌صورت متناوب رترکت نشوند.

۳۵- در مورد الیاف عصبی و راه‌های حسی و حرکتی نخاع کدام عبارت صحیح نمی‌باشد؟ (اصفهان۹۱)

الف) تنه انتریور اسپینوتالامیک مسئول انتقال حس لمس سطحی است.

ب) تنه لترال اسپینوتالامیک مسئول انتقال حس درد و حرارت است.

ج) تنه لترال کورتیکواسپاینال مسئول تونیسیته عضلات اکستانسور است.

د) تنه انتریور کورتیکواسپاینال برای انتقال حرکت مهارتی طرف مقابل است.

✍ پاسخ: ج کمپل۲۰۱۷، فصل ۳۷ صفحه ۱۵۷۴

طبق جدول ۱-۳۷ هر دو مسیر تنه کورتیکواسپاینال لترال و قدامی؛ مسئول انتقال حرکات مهارتی طرف مقابل هستند.

۳۶- در مورد منشاء عروق سگمانتال نواحی مختلف ستون فقرات کدام صحیح نمی‌باشد؟ (مشهد۹۱)

الف) سرویکال بیش‌تر از شریان ورتبرال **ب) توراسیک بیش‌تر از شریان آئورت**

ج) لومبر بیش‌تر از شریان ایلیولومبار **د) ساکرال بیش‌تر از شریان ساکرال خارجی**

✍ پاسخ: ج کمپل ۲۰۱۷ فصل ۳۷- ص ۱۵۷۶-۱۵۷۵

در گردن؛ شریان‌های ورتبرال در حدود ۸۰٪ شریان‌های رادیکولر را ایجاد می‌کنند.

در ناحیه توراسیک و لومبار؛ از شریان آئورت ایجاد می‌شوند.

در ناحیه ساکرال عمدتاً از شریان lat. Sacral بوجود می‌آیند.

۳۷- تغذیه دیسک بین مهره‌ای بیش‌تر از چه طریقی است؟ (بورد۹۰)

الف) عروق موئینه که از اطراف وارد دیسک می‌شوند.

ب) عروق موئینه که از End plate وارد دیسک می‌شود.

ج) به‌طور Diffusion از End plate

د) قسمت مرکزی دیسک فاقد سلول بوده و احتیاج به تغذیه ندارد.

✍ پاسخ: ج کمپل ۲۰۱۷ فصل ۳۷- ص۱۵۷۵

Disc بزرگترین ساختمان آواسکولار بدن می‌باشد و تغذیه آن وابسته به شبکه عروقی و انتشار از آن‌ها در end plate می‌باشد.

۳۸- با توجه به آناتومی ستون مهره گذاشتن پیچ پدیکولار در کدام level خطر بیشتری دارد؟ (بورد۹۰)

الف) C_2 **ب) C_3** **ج) C_6** **د) C_7**

✍ پاسخ: ب صفحه: ۱۵۲۶ کمپل، فصل ۳۷، آناتومی

پیچ گذاری در C5 تا C3 نیازمند پیچ‌های کوچکتر و دقت بیش‌تر نسبت به سایر مهره‌های گردن می‌باشد.

۳۹- صدمه به کدامیک از اجزاء ذیل در اپروچ قدامی به مهره پنجم گردنی در طرف چپ کمتر از طرف راست است؟ (شهید بهشتی۹۰)

الف) عصب لارنژیال فوقانی **ب) عصب ریکارنت لارنژیال**

ج) زنجیره سمپاتیک **د) عروق کاروتید**

✍ پاسخ: ب کمپل ۲۰۱۷ فصل ۳۷- صفحه ۱۵۷۵

آسیب به عصب ریکارنت لارنژیال در سمت چپ کمتر می‌باشد چون مسیر آن مستقیم‌تر است و در Esophagotracheal groove محفوظ است.

۴۰- اگر در ناحیه توراسیک درگیری در چند جسم مهره وجود داشته باشد برای انجام اپروچ قدامی معمولاً دنده بالاترین مهره مبتلا را بر می‌داریم علت این امر چیست؟ (اصفهان۹۰)

الف) به‌خاطر وجود کیفوز توراسیک دسترسی از بالا به پایین بهتر است.

ب) به دلیل ضخامت دنده‌های بالایی برای گرافت مناسب‌تر است.

ج) به دلیل اتصال دنده پروگزیمال به استرنوم اکسپوژر بهتری دارد.

د) چون در موارد تشکیل آبسه fusiform بوده و می‌توان قسمت بالا را بهتر تخلیه کرد.

✍ پاسخ: الف صفحه: ۱۵۹۰کمپل ۲۰۱۷، فصل ۳۷

در کل در اپروچ Ant به توراسیک، توراکوتومی از سمت چپ ترجیح داده می‌شود. اگر فقط یک سگمان درگیر باشد. دنده در همان level برداشته می‌شود ولی اگر چند سگمان درگیر باشد، دنده در فوقانی‌ترین قسمت dissection برداشته می‌شود، چون به علت کیفوز توراسیک اپروچ از پروگزیمال به دیستال راحت‌تر است.

۴۱- از شرائین تغذیه‌ای Cord کدامیک اهمیت بیشتری دارند؟ (تهران۹۰)

الف) Anterior median longitudinal trunk

ب) Posterolateral trunks

ج) Artery of Adamkiewicz

د) segmental artery

✍ پاسخ: الف صفحه: ۱۵۷۷ کمپل ۲۰۱۷، فصل ۳۷

ant. Median. Longitudinal trunk به‌عنوان منبع اصلی خونرسانی در ستون فقرات محسوب می‌شود.

۴۲- کدامیک در مورد آناتومی ستون فقرات صحیح می‌باشد؟ (تبریز۹۰)

الف) ستون فقرات از ۳۳ مهره و ۲۱ سگمان متحرک تشکیل شده است.

ب) ستون فقرات از ۳۲ مهره و ۲۲ سگمان متحرک تشکیل شده است.

ج) ستون فقرات از ۳۲ مهره و ۲۳ سگمان متحرک تشکیل شده است.

د) ستون فقرات از ۳۳ مهره و ۲۴ سگمان متحرک تشکیل شده است

✍ پاسخ: د صفحه: ۱۵۷۳ کمپل ۲۰۱۷، فصل ۳۷

ستون فقرات از ۳۳ مهره و ۲۴ سگمان متحرک تشکیل شده است.

۴۳- کدامیک در مورد تطابق نوروفورامن و ریشه مربوط غلط می‌باشد؟ (تبریز۹۰)

الف) از نوروفورامن C_5-C_6 ریشه C_5 خارج می‌شود.

ب) از نوروفورامن C_7-T_1 ریشه C_8 خارج می‌شود.

ج) از نوروفورامن L_4-L_5 ریشه L_4 خارج می‌شود.

د) از نوروفورامن L_5-S_1 ریشه L_5 خارج می‌شود.

✍ پاسخ: الف صفحه: ۱۵۷۳ کمپل ۲۰۱۷، فصل ۳۷

Spinal nerveهای C_2-C_7 از بالای پدیکل مهره‌ای خارج می‌شوند که همنام آن‌هاست. به همین دلیل از C_5-C6 ریشه C_6 عبور می‌کند.

توجه: در بانک اکسیر، سوالات و پاسخ‌های تشریحی سال‌های ۱۳۹۶ تا ۱۴۰۰، به روزرسانی و مطابق با رفرنس اعلام شده می‌باشد.

۴۴- بیمار خانم ۳۵ ساله‌ای است که با رادیکولوپاتی گردنی C5-C6 سمت راست مقاوم به درمان طبی تحت عمل جراحی Anterior Cervical Discectomy and fusion قرار گرفته است. متن زیر قسمتی از شرح عملی است که توسط جراح در پرونده ثبت شده است. چند مورد اشتباه در آن وجود دارد؟ (مشهد۹۰)

«..... با انسزیون طولی بر روی کناره مدیال عضله استرنوکلیدوماستوئید راست، پوست باز شد. پس از دایسکشن پلاتیسما از لترال به باندل کاروتید در حالی که تراشه و مری به داخل رانده شده بود، سطح قدامی مهره‌های گردنی اکسپوز شد. لول موردنظر با مشاهده توبرکول کاروتید مشخص گردید، سپس .....»

الف) ۵ مورد ب) ۴ مورد ج) ۳ مورد د) ۲ مورد

✍ پاسخ: ج صفحه: ۱۵۸۳ کمپل۲۰۱۷، فصل ۳۷

۱- جهت کاهش آسیب به عصب ریکارنت لارنژیال باید اپروچ را در سمت چپ گردن انجام داد.

۲- اپروچ را باید مدیال به کاروتید انجام داد.

۳- غضروف کریکوئید برای پیدا کردن تنه C_6 به‌کار می‌رود.

۴۵- در اپروچ آنتریور ستون فقرات بستن شریان‌های سگمنتال در کدام ناحیه با خطرات بیش‌تری همراه است؟ (کرمان۹۰)

الف) T_1-T_4 ب) T_4-T_9 ج) T_9- T_{12} د) T_{12}-L_4

✍ پاسخ: ب صفحه: ۱۵۷۷ کمپل۲۰۱۷، فصل ۳۷، آناتومی

خون‌رسانی کورد در T_4-T_9 در پائین‌ترین حد است و در آن ناحیه باید مراقب بود که هنگام اپروچ به عروق خونی آسیب نرسد.

۴۶- در ستون فقرات کمری دیسک بین مهره‌ای L_3-L_4 چه نام دارد و آسیب آن باعث فشار بر روی کدام ریشه عصبی می‌شود؟ (اهواز۹۰)

الف) دیسک L_4 - ریشه L_4

ب) دیسک L_3 - ریشه L_4

ج) دیسک L_4 - ریشه L_3

د) دیسک L_3 - ریشه L_3

✍ پاسخ: الف صفحه: ۱۵۷۴ کمپل ۲۰۱۷، فصل ۳۷

دیسک بین L_3-L_4 دیسک L_4 نام دارد و root L_3 از آن خارج می‌شود ولی دیسک L_4 روی یک root پایین‌تر که L_4 باشد فشار وارد می‌کند.

47- Which of the following statements about anatomy of cervical neural foramen is not correct? ((شیراز۹۰

a) Uncinate process forms ventral wall of the foramen.
b) Superior articular process forms dorsal wall of the foramen.
c) Nerve root ganglion lies within the foramen.
d) Cervical nerve root exits ventral to vertebral artery.

✍ پاسخ: d

Cervical N. rootها دورسال به .vertebral a خارج می‌شوند.

۴۸- استفاده از توراکوسکوپی (VATS) در کدام لول اپروچ به جراحی قدام ستون فقرات قابل انجام است؟ (آزمون دستیاری ارتوپدی کرمان۸۹)

الف) C_7–T_{10} **ب) T_1–T_{11}** **ج) T_2–L_1** **د) T_3–T_{12}**

✍ پاسخ: ج صفحه ۱۵۹۲ فصل ۳۷ کمپل۲۰۱۷

با توراکوسکوپی می‌توان به تمام Levelهای توراسیک spine از T_2 تا L_1 دست یافت. عوارض آن شامل:

۱) نورالژی اینترکوستال

۲) آتلکتازی

۳) خونریزی زیاد اپی دورال (بیش از ۲۵۰۰ سی‌سی)

۴) پاراپارزی موقت در بیماران اسکولیوتیک ناشی از position

در کل در مواردی که احتیاج به اینترنال فیکساسیون شدید وجود دارد، VATS مناسب نمی‌باشد.

Advantage آن شامل:

۱) بزرگنمایی و روشنایی بهتر

۲) آسیب کمتر به لاتیسموس دورسی و chest wall

۳) درد طولانی مدت کمتر

۴) میزان خونریزی کمتر

۵) از نظر زیبایی بهتر است

۶) زمان بهبود کوتاه‌تر

۷) وضعیت بهتر ریوی پس از جراحی

۸) زمان کوتاهتر بستری

Disadvantage آن زمان یادگیری طولانی مدت و نیازهای تکنیکال زیاد است.

اندیکاسیون‌های VATS:

۱) اسکولیوز نوروماسکولار در بیماری که از نظر ریوی مشکل دارد و نیاز به آزادسازی .Ant دارد.

۲) کروهای ریجید که به آزاد سازی .Ant و فیوژن Pos نیاز دارند.

۳) در بیماران نابالغ استخوانی که برای جلوگیری از پدیده crankshaft نیاز به جراحی قدامی دارند.

اندیکاسیون نسبی:

۱) کروتوراسیک ایدیوپاتیک ریجید که در bending X-ray اصلاح نمی‌شود.

۲) کیفوز ریجید

کنتراندیکاسیون:

۱) عدم توانایی در تحمل تهویه با یک ریه

۲) نارسایی حاد یا شدید ریوی

۳) فشار بالای راه هوایی یا ونتیلاسیون با فشار مثبت

۴) آمفیزم

۵) توراکوتومی قبلی

۴۹- کدامیک از اپروچ‌های زیر جهت دسترسی به قدام فقرات گردنی از شانس عفونت کمتری برخوردارند؟ (ترانس Mucosal نیستند) (آزمون دستیاری ارتوپدی کرمان۸۹)

الف) رتروفارنژیال **ب) ترانس‌اورال**

ج) ترانس‌نازال **د) ساب‌توتال Maxillectomy**

✍ پاسخ: الف صفحه ۱۵۷۹ فصل ۳۷ کمپل ۲۰۱۷

اپروچ Anterior retropharyngeal جهت اپروچ به Upper cervical استفاده می‌شود و برای دبریدمان آنتریور و قرار دادن پیوند استخوان بسیار مناسب است.

این اپروچ کاملاً خارج از موکوس می‌باشد و عفونت زخم و عوارض نورولوژیک در آن کمتر از اپروچ ترانس اورال می‌باشد.

۵۰- در اکسپوژر قدامی برای فیوژن سرویکال، اگر از دایسکشن لترال به شیت کاروتید پرهیز نشود کدام المان احتمال آسیب بیشتری دارد؟ (آزمون ارتقاء ۸۹ مشهد)

الف) عصب لارنژیال راجعه **ب) زنجیره سمپاتیک**

ج) عصب فرنیک **د) شریان ورتبرال**

✍ پاسخ: الف صفحه ۱۵۸۳، فصل ۳۷ کمپل ۲۰۱۷

جهت آسیب نزدن به عصب لارنژیال راجعه از اپروچ در سمت چپ گردن مدیال به شریان کاروتید و ورید ژگولار داخلی باید استفاده کرد.

۵۱- در مورد جریان خون کورد تمام موارد صحیح است بجز؟ (ارتقاء۸۹ علوم پزشکی بقیه ا..)

الف) نیاز متابولیک ماده خاکستری از ماده سفید بیشتر است.

ب) شریان قدامی نسبت به شرائین پوسترولترال ارزش بیشتری دارد.

ج) سه کانال شریان طولی نخاعی مشابه حلقه ویلیس در قاعده مغز عمل می‌کند.

د) ناحیه T_{9-11} ازنظر جریان خون فقیرتر می‌باشد.

✍ پاسخ: د صفحه ۱۵۷۳ کمپل، فصل ۳۷ کمپل ۲۰۱۷

شریان Adamkiewicz قطورترین شاخه تغذیه‌کننده ستون فقرات می‌باشد و در حدود T۹-۱۱ قرار دارد. در ناحیه T_{4-9} خون‌رسانی ضعیف است.

۵۲- ضخیم‌ترین و باریک‌ترین پهنای پدیکل (در پلان افقی) در ستون مهره توراکولومبار به ترتیب در کدام سطوح می‌باشد؟ (ارتقا ۸۹ اصفهان)

الف) T_1 , L_5 **ب) T_5 , L_5** **ج) T_{12} , L_5** **د) T_1 , L_{12}**

✍ پاسخ: ب صفحه ۱۵۷۳ - کمپل ۲۰۱۷ – فصل ۳۷

در plane افقی: ضخیم‌ترین پدیکل L_5 و باریک‌ترین پدیکل T_5

در plane ساژیتال: پهن‌ترین پدیکل T_{11} و باریک‌ترین پدیکل T_1

پهنا در plane ساژیتال به‌طور کلی از پهنا در plane افقی در تمام مهره‌ها بیش‌تر است.

۵۳- محل آناتومیک شریان سگمنتال مهره‌ها که در اپروچ قدامی ستون فقرات حائز اهمیت زیادی است، کدام است؟ (ارتقاء ۸۹ تبریز)

الف) در وسط دیسک‌های بین مهره‌ای

ب) در محاذات استخوان ساب‌کندرال و مجاور دیسک فوقانی مهره

ج) در وسط تنه مهره‌ها

د) در محاذات استخوان ساب‌کندرال و مجاور دیسک تحتانی مهره

✍ پاسخ: ج صفحه ۱۵۷۸ ـ کمپل ۲۰۱۷ ـ فصل ۳۷

شریان سگمنتال از وسط تنه مهره‌ها رد می‌شود.

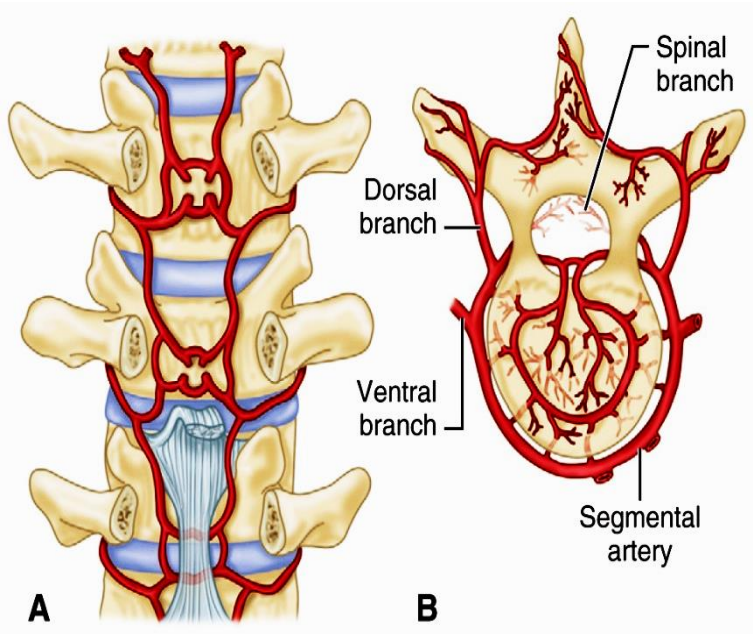

FIGURE 37-7 Vertebral blood supply. **A**, Posterior view; laminae removed to show anastomosing spinal branches of segmental arteries. **B**, Cross-sectional view; anastomosing arterial supply of vertebral body, spinal canal, and posterior elements. (Redrawn from Bullough PG, Oheneba BA: *Atlas of spinal diseases*, Philadelphia, 1988, JB Lippincott.)

۵۴- شریان Adamkiewicz، به‌عنوان شریان اصلی تغذیه‌کننده Cord در اکثر مواقع در کدام ناحیه وارد کانال نخاع می‌شود؟

الف) در سمت چپ و در سطح T_9-T_{11}

ب) در سمت راست و در سطح T_7-T_8

ج) در سمت راست و در سطح T_5-T_6

د) در سمت راست و در سطح T_3-T_4

✍ پاسخ: الف از صفحه ۱۵۷۷ رفرنس کمپل ۲۰۱۷

شریان Adamkiewicz:

- بزرگترین شریان تغذیه‌کننده نخاع لومبار
- در سمت چپ و معمولاً در لول T_{9-11} (در ۸۰٪ موارد)
- حفظ این شریان به تنهایی کافی نیست و همه شریان‌های تغذیه‌کننده تا حد امکان باید انجام شود.

توجه: در بانک اکسیر، سوالات و پاسخ‌های تشریحی سال‌های ۱۳۹۶ تا ۱۴۰۰، به روزرسانی و مطابق با رفرنس اعلام شده می‌باشد.

۵۵- مسیر اسپینوتالامیک جانبی کدام حس زیر را منتقل می‌کند؟

الف) درد

ب) حس فشار

ج) حس درک عمیق

د) حس ارتعاش

✍ پاسخ: الف از رفرنس کمپل ۲۰۱۷ (جدول ۱ـ۳۷ صفحه ۱۵۷۴)

درد و حرارت در Substantia gelatinosa سیناپس می‌کند و کراس Cross می‌کند تا در dorsal Spinothalamic به‌سمت بالا صعود کند (شکل ۳-۳۷).

56- Which of the following statements about blood supply to the spinal cord is <u>correct?</u>

a) The internal carotid arteries supply 80% of the radicular arteries in the neck

b) The artery of Adamkiewicz is the largest of the feeders of the thoracic cord

c) The blood supply is poorest at T4-9 segments

d) The posterior spinal arterial system is much less significant compared to the anterior system

✍پاسخ: c صفحه ۱۵۷۷ کمپل ۲۰۱۳

Vertebral artery supply 80% of the radicular artery in the Neck. Arteries in the lumbar and thoracic area arise from the Aorta. Adamkiewicz is the largest of the feeders of lumbar cord and it is located o the left side at level of T_9-T_{11}.

به‌نظر می‌رسد post spinal artery به‌اندازه Ant spinal artery اهمیت داشته باشد.