

سری کتب اکسیر

مجموعه اکسیر گوش، حلق و بینی (۱)

آمادگی آزمون بورد ۱۴۰۱

تألیف و گردآوری: گروه آموزشی رهپویان شریف

مقدمه ناشر:

موسسه‌ی رهپویان شریف با بیش از بیست و دو سال تلاش در زمینه‌ی چاپ و نشر کتب آمادگی آزمون‌های ارتقاء و بورد تخصصی در بین داوطلبان جایگاه ویژه‌ای دارد.

از این رو با توجه به زمان اندک داوطلبان محترم، برای مطالعه‌ی تکست اصلی و حجم بالای مطالب، موسسه‌ی رهپویان شریف ساختار منحصر به فرد خود را اینگونه ارائه داد تا با دسترسی داوطلبان به خلاصه مطالب موجود در رفرنس و همچنین مرور مطالب در قالب سوالات ارتقاء و بورد چند سال اخیر، در زمان کم بتوان به نتیجه‌ی مطلوب رسید.

همچنین در کنار ساختار اصلی کتب کیمیا، مجموعه کتاب‌هایی با عناوین اکسیر، سیمیا، مرور سریع، آسکی، مقالات و... تولید و در اختیار داوطلبان محترم قرار داده تا نیازهای علمی و آموزشی دستیاران و متخصصین رشته‌های مختلف مد نظر قرار گیرد.

کتاب حاضر که به رهپویان جامعه پزشکی تقدیم می‌شود نتیجه زحمات گروهی از زبده‌ترین مولفین بوده که هدف آن‌ها تهیه خلاصه‌ای در عین حال جامع از مطالب کلیدی کتب مرجع، در کنار بانکی از سوالات آزمون ارتقاء و بورد، جهت آمادگی علمی دستیاران محترم می‌باشد. در این کتاب علاوه بر اینکه سعی شده است کلیه نکات و موضوعات مهم آزمون‌ها با بیانی ساده و شیوا و به صورت کاملاً منظم پوشش داده شود، سوالات آزمون‌های مختلف دانشگاه‌ها و بورد نیز گردآوری و با استفاده از منابع معتبر معرفی و به طور تشریحی به آن‌ها پاسخ داده شده است. شالوده تنظیم این مجموعه آخرین ویرایش منابع آزمون‌های ارتقاء، گواهینامه و دانشنامه تخصصی تعیین شده از سوی دبیرخانه شورای آموزش پزشکی و تخصصی بوده که شامل ویرایش هفتم Cummings Otolaryngology 2020 بوده است.

امیدواریم این کتاب نیز همانند دیگر کتب موسسه رهپویان شریف مورد استقبال شایان جامعه پزشکی قرار گیرد.

دکتر مهدی شریف

ریاست موسسه رهپویان شریف

موسسه انتشاراتی رهپویان شریف

عنوان و نام پدیدآور	:	مجموعه اکسیر گوش،حلق و بینی (۱): آمادگی آزمون بورد ۱۴۰۱/ تالیف و گردآوری گروه آموزشی رهپویان شریف.
مشخصات نشر	:	تهران: رهپویان شریف، ۱۴۰۰.
مشخصات ظاهری	:	۳۵۲ص.؛ ۲۲ × ۲۹ س‌م.
فروست	:	سری کتب اکسیر.
شابک	:	دوره0-978-600-09-3053 : ؛ ۳۴۰۹۰۰۰ریال4-978-600-09-3125 :
وضعیت فهرست نویسی	:	فیپا
موضوع	:	گوش و حلق و بینی -- آزمون‌ها و تمرین‌ها Otolaryngology-- Examinations, questions, etc گوش و حلق و بینی -- بیماری‌ها -- آزمون‌ها و تمرین‌ها Otolaryngology -- * Diseases -- Examinations, questions, etc. پزشکی -- آزمون‌ها و تمرین‌ها Medicine -- Examinations, questions, etc.
شناسه افزوده	:	موسسه رهپویان تحقیقات و توسعه شریف
رده بندی کنگره	:	RF۵۷
رده بندی دیویی	:	۵۱۰۰۷۶/۶۱۷
شماره کتابشناسی ملی	:	۸۷۱۷۱۹۲

مبتکر بزرگترین طرح های آموزش پزشکی در کشور

عنوان کتاب: مجموعه اکسیر گوش، حلق و بینی(۱) /کتاب آمادگی آزمون بورد ۱۴۰۱ تالیف و گردآوری : گروه آموزشی رهپویان شریف ناشر : رهپویان شریف حروفچینی و صفحه آرایی : رهپویان شریف طراح و گرافیست : رهپویان شریف	چاپ و لیتوگرافی: رهپویان شریف نوبت چاپ : اول ۱۴۰۰ تیراژ : ۳۰۰ جلد شابک دوره : ۰-۳۰۵۳-۰۹-۶۰۰-۹۷۸ شابک : ۴-۳۱۲۵-۰۹-۶۰۰-۹۷۸ بهاء: ۳۴۰/۹۰۰ تومان

آدرس: تهران – خیابان فاطمی غربی نبش جمال زاده – پلاک ۲۷۴ – طبقه دوم

صندوق پستی : ۱۴۱۸۵/۳۱۳

www.drsharif.org

شماره تماس: ۶۶۹۰۸۰۰۰ –۰۲۱

info@drsharif.org

این اثر تحت حمایت قانون مولفین و مصنفین قرار دارد و هرگونه کپی برداری از این اثر پیگرد قانونی دارد.

راهنمای بخش‌ها و امکانات اپلیکیشن رهپویان شریف

از سال ۱۳۹۹ و در جهت ارتقای سطح آموزش‌های موسسه رهپویان شریف، خدمات بسیار متنوعی که در ادامه به آنها پرداخته می‌شود در قالب **اپلیکیشن رهپویان شریف** ارائه می‌شود. شما می‌توانید به آسانی و با مراجعه به سایت موسسه به آدرس WWW.DRSHARIF.ORG نسبت به نصب اپلیکیشن و استفاده از امکانات آن اقدام فرمایید.

معرفی بخش‌ها

منوی اپلیکیشن:
لیست تمام ابزارها، آموزش استفاده و ارسال تیکت پشتیبانی در این منو قرار دارد

اسکن QR:
شما با این ابزار می‌توانید QR های موجود در کتب هوشمند را اسکن کرده و مستقیما محتوای مرتبط با آن مبحث را مشاهده فرمایید.

تازه‌ها:
در این بخش آخرین محتوای رشته تخصصی شما که به روز رسانی شده نمایش داده می‌شود و می‌توانید با کلیک بر روی هرکدام، آن را مشاهده فرمایید.

آموزش و آزمون:
در این بخش می‌توانید لینک برگزاری کارگاه‌های آنلاین، آخرین گایدلاین‌ها، متون رفرنس انگلیسی، دوره‌ها و آزمون‌های تخصصی، و تمام آنچه که برای آمادگی آزمون‌ها نیاز است را مشاهده فرمایید.

محتوای من:
در این بخش، ویدئوها، پادکست‌ها، تصاویر، متون و... مرتبط با رشته تخصصی شما قرار گرفته است.

فروشگاه آنلاین:
چنانچه قصد تهیه بسته‌های تخصصی رشته خود را داشته باشید، می‌توانید با مراجعه به بخش فروشگاه، آن را مشاهده و تهیه فرمایید.

فلش کارت:
در بخش فلش کارت می‌توانید بسته‌های متنوع سوالات پرتکرار و مهم همراه با نکات کلیدی که توسط اساتید طراحی شده‌اند را مشاهده و آنها را مرور نمایید.

اخبار:
تمام اطلاع‌رسانی‌های مهم رشته شما در این بخش صورت گرفته و شما می‌توانید به آسانی از آنها مطلع گردید.

با آنکه خدمات ارائه شده در این اپلیکیشن که قابل استفاده در انواع موبایل‌های اندرویدی و IOS بوده بسیار متنوع است، لیکن طراحی آن به نحوی است که کاربر بتواند به آسانی و بدون کوچک‌ترین پیچیدگی از تمام قابلیت‌های آن استفاده نماید. لازم به ذکر است در آینده نزدیک و طبق برنامه‌های توسعه‌ای، امکانات و ابزارهای متنوع و کاربردی دیگری متناسب با نیاز داوطلبان گرامی به آن اضافه گردید.

فهرست

فصل یکصد و هفتاد و یک: تست‌های عملکرد عصب فاسیال ۷

فصل یکصد و هفتاد و دو: بیماری‌های کلینیکی عصب فاسیال ۱۱

فصل یکصد و هفتاد و سه: جراحی اینتراتمپورال عصب فاسیال ۱۷

فصل یکصد و هفتاد و چهار: بازتوانی فلج صورت ۲۵

فصل یکصد و هفتاد و پنج: آناتومی استخوانی استخوان لترال قاعده جمجمه ۲۹

فصل یکصد و هفتاد و شش: Surgery of the Anterior and Middle Cranial base ۳۵

فصل یکصد و هفتاد و هفت: آناتومی ۴۳

فصل یکصد و هفتاد و هشت: نئوپلاسم‌های استخوان تمپورال و جراحی لترال قاعده جمجمه ۴۹

فصل یکصد و هفتاد و نه: of the Posterior Fossa Neoplasms ۶۱

فصل یکصد و هشتاد: مانیتورینگ اعصاب مغزی در حین عمل جراحی ۷۹

فصل یکصد و هشتاد و یک: رادیوتراپی استرئوتاکتیک در تومورهای خوش خیم ۸۱

فصول یکصد و هفتاد و یک الی یکصد و هشتاد و یک ۸۳

فصل یکصد و هشتاد و دو: General Considerations in Pediatric Otolaryngology ۱۲۹

فصل یکصد و هشتاد و چهار: Anesthesia in Pediatric Otolaryngology ۱۳۵

فصل یکصد و هشتاد و پنج: Nonobstructive Pediatric Sleep Disorders ۱۴۳

فصل یکصد و هشتاد و شش: Evaluation and Management of Pediatric Obstructive Sleep Apnea ۱۵۱

فصل یکصد و هشتاد و هفت: Craniofacial Surgery for Congenital and Acquired Deformities ۱۵۹

فصل یکصد و هشتاد و هشت: Cleft Lip and Palate ۱۶۳

فصل یکصد و هشتاد و نه: Velopharyngeal Dysfunction ۱۷۳

فصل یکصد و نود: Congenital Malformations of the Nose ۱۷۹

فصل یکصد و نود و یک: Pediatric Facial Fractures ۱۸۷

فصل یکصد و نود و سه: Early Detection and Diagnosis of Infant Hearing Impairment ۱۹۳

فصل یکصد و نود و چهار: Congenital Malformations of the Inner Ear ۱۹۷

فصل یکصد و نود و پنج: بازسازی گوش (Microtia Reconstruction) ۲۰۳

فصل یکصد و نود و شش: pediatric cochlear Implantaion ۲۰۹

فصل یکصد و نود و هفت: Evaluation & Management of Congenital Aural Atresia ۲۱۱

فصل یکصد و نود و نه: Acute Otitis Media and Otitis Media with Effusion ۲۲۳

فصل دویست: Pediatric Chronic Rhinosinusitis ۲۳۱
فصل دویست و یک: Pediatric Infectious Disease ۲۴۵
فصل دویست و دو: Congenital and Inflamatory Neck Masses in children ۲۵۵
فصل دویست و سه: Vascular Anomalies of the Head and Neck ۲۶۷
فصل دویست و چهار: Pediatric Head and Neck Malignancies ۲۷۹
فصل دویست و پنج: Salivary Gland Disease in Children ۲۸۷
فصل دویست و شش: Evaluation & Management of the pediatric Airway ۲۹۹
فصل دویست و هشت: Recurrent Respiratory Papillomatosis ۳۱۱
فصل دویست و نه: Glottic and Subglottic Stenosis and related Voice disorders ۳۱۹
فصل دویست و ده: Pediatric Tracheal Anomalies ۳۲۹
فصل دویست و یازده: Aerodigestive Foreign bodies and caustic Ingestions ۳۳۳
فصل دویست و دوازده: Laryngopharyngeal and Gastroesophageal Reflux Disease ۳۴۵

فصل یکصد و هفتاد و یک:
تست‌های عملکرد عصب فاسیال

۱- بیماری تحت رزکسیون شوانوم عصب فاسیال قرار می‌گیرد. در حین عمل عصب فاسیال قطع شده و تحت آناستوموز انتها به انتها قرار می‌گیرد. بعد از چند ماه اگر پتانسیل‌های پلی فازیک در الکترومیوگرافی ظاهر نشود، آناستوموز را ناموفق تلقی می‌کنیم؟ (بورد ۱۴۰۰)

الف) ۶ ب) ۹ ج) ۱۲ د) ۱۵

✍ پاسخ: د

اگر هیچ بهبودی بالینی اتفاق نیفتد و EMG هیچ polyphasic reinnervation potentials را در ۱۵ ماهگی (یا حداکثر در ۱۸ ماهگی) نشان ندهد، آناستوموز باید یک شکست تلقی شود و یک عمل جراحی دیگر باید مورد توجه قرار گیرد، مانند آناستوموز هیپوگلوسال به عصب صورت.

۲- در تومورهای نورینوم اکوستیک که عصب فاسیال را درگیر می‌کنند ولی در معاینه بالینی فونکسیون عصب نرمال می‌باشد، کدامیک از تست‌های زیر می‌تواند این گرفتاری ساب کلینیکال عصب فاسیال را مشخص می‌کند؟ (ارتقا ۱۴۰۰)

الف) NET ب) MST ج) EMG د) ENOG

✍ پاسخ: د

ENoG می‌تواند درگیری ساب کلینیکال عصب فاسیال با تومورهای دیگر به خصوص شوانوم وستیبولار را نشان دهد. نشان داده شده است که در افرادی که ENoG درگیری ساب کلینیکال را نشان می‌دهد احتمال ضعف عصب صورت پس از جراحی تومور بیشتر است.

۳ـ کدامیک از تست‌های زیر بهتر می‌تواند درگیری ساب‌کلینیکال عصب فاسیال را در تومور نورینوم آکوستیک مشخص کند؟ (بورد ۹۸)

الف) NET ب) MST ج) EMG د) ENOG

✍ پاسخ: د

دو کاربرد خاص ENOG

الف) تعیین انفیلتراسیون عصبی به وسیله تومور بدخیم قبل از عمل در بیماری که هیچ نشانه‌ای از فلج صورت ندارد.

ب) هرگاه ENOG قبل از جراحی نورینوم آکوستیک درگیری ساب کلینیکال عصب ۷ را نشان دهد پروگنوز ضعف عصب فاسیال بعد از جراحی بدتر است.

۴- بیماری با سابقه ترومای جمجمه از حدود ۶-۵ روز قبل از ICU مرخص و با تابلوی بالینی فلج فاسیال به شما معرفی شده است. با توجه به آزمون‌های الکترودیاگنوستیک انجام شده در کدام یک از موارد زیر دکمپرسون عصب فاسیال اندیکاسیون دارد؟ (مشهد ۹۸)

الف) آزمون NET با اختلاف آستانه به میزان ۲/۵ میلی‌آمپر بین سمت سالم و مبتلا همراه است.

ب) آزمون MST اختلاف انقباض بین سمت سالم و مبتلا با روند کاهشی همراه است.

ج) آزمون ENOG دامنه CAP با کاهش ۹۰٪ همراه است.

د) آزمون EMG با پتانسیل‌های فیبریلاسیون متوسط همراه است.

✍ پاسخ: ج

کرایتریاهای دکمپرشن عصب فاسیال براساس تست‌های الکترودیاگنوستیک:

۱) NET ← اختلاف آستانه تحریک عصب دوطرف 2-3.5 MA

۲) MST ← پاسخ absence

۳) ENOG ← > ۹۰٪ دژنراسیون در عرض ۱۴ روز

۵- مرد ۳۲ ساله‌ای به دنبال فلج بلز که از حدود ۲ هفته پیش شروع شده به شما مراجعه می‌کند. بیمار از احتمال عدم بهبودی خود شدیداً نگران است. کدامیک از تست‌های الکتریکی زیر می‌تواند اطلاعات مفیدی در مورد پیش آگهی بیمار به دست دهد؟ (بورد ۹۷)

الف) Electromyography

ب) Electroneuronography

ج) Maximum Stimulation Test

د) Nerve Excitability test

✍ پاسخ: الف

EMG می‌تواند اطلاعات پروگنوستیک مفیدی در مورد late فلج فاسیال بدهد.

✍ جهت نکته‌برداری:

فصل یکصد و هفتاد و دو:
بیماری‌های کلینیکی عصب فاسیال

۱- نوزاد ۵ روزه‌ای حاصل زایمان طبیعی با کمک فورسپس در معاینه فقط لب تحتانی یک طرف دچار پارزی است. تورم صورت، اکیموز با هموتمپان وجود ندارد و سایر اعصاب کرانیال در معاینه سالم است و سابقه مشکلات زمان حاملگی نیز وجود ندارد. کدام اقدام درست است؟ (بورد ۱۴۰۰)

الف) صبر و انتظار
ب) ENOG و EMG از عضلات صورت
ج) MRI از ساقه مغز
د) آزمایش‌های ژنتیک و نیز سرولوژی ویروس‌ها

✍ پاسخ: الف و ج

خفیف‌ترین شکل اختلال عملکرد مادرزادی صورت ، فلج یک طرفه مادرزادی لب پایین است، که در آن نقص محدود به عدم فعالیت در عضله depressor labii inferioris است. این با ضایعه ساقه مغز همراه است.

۲- مرد ۵۰ ساله با شرح حالی از فلج فاسیال تکراری به دنبال پرواز هوایی که پس از فرود بهبود می‌یابد مراجعه می‌کند. درمان مناسب بیمار چیست؟ (ارتقا ۱۴۰۰)

الف) درمان برای بهبود عملکرد شیپور استاش
ب) درمان پایین آورنده فشار اینتراکرانیال
ج) درمان برای سارکوئیدوزیس
د) جراحی دکمپرسیون عصب فاسیال

✍ پاسخ: الف

به نظر می‌رسد Barometric facial paralysis مربوط به تغییرات فشار در گوش میانی است که مستقیماً از طریق dehiscenceهای طبیعی در کانال فالوپ به عصب صورت منتقل می‌شود.

علائم با استفاده از لوله‌های متعادل کننده فشار یا سایر وسایل برای بهبود عملکرد لوله استاش تسکین می‌یابد.

۳- بیماری با فلج یکطرفه صورت مراجعه کرده است. فلج صورت به آهستگی پیشرفت کرده است. معاینه فیزیکی و MRI و CT اسکن از مسیر عصب فاسیال طبیعی می‌باشند. اقدام مناسب بعدی در این بیمار کدام است؟ (ارتقا ۱۴۰۰)

الف) درخواست تست‌های الکتریکی و تصمیم‌گیری براساس آن
ب) تحت نظر گرفتن بیمار و انجام تصویربرداری سریال
ج) اکسپلوراسیون تشخیصی گوش میانی
د) انجام دکمپرسیون جراحی عصب

✍ پاسخ: ب

فلج پیشرونده عصب صورت که به آهستگی پیشرفت می‌کند فلج بلز نیست و باید بررسی دقیق‌تر صورت گیرد. در صورتی که اقدامات تشخیصی کمک کننده نباشد، باید بیمار تحت نظر گرفته شود و به صورت سریال اقدامات تصویربرداری تکرار شود.

۴- بیماری با فلج کامل عصب فاسیال یک طرف به شما مراجعه کرده است. او یک هفته پیش تروما به سر داشته است در شرح حال او مشخص است که فلج بلافاصله بعد از تروما ایجاد شده است. در روز هفتم بعد از تصادف از بیمار تست‌های الکتریکال عصب انجام شده است و تحریک‌پذیری عصب مشاهده می‌شود.بهترین اقدام کدام گزینه زیر است؟(بورد ۹۹)

الف) اکسپلوراسیون جراحی در اولین زمان ممکن
ب) تحت نظر گرفتن او و دادن استرویید

ج) تکرار آزمایش NET در روز پانزدهم **د) بررسی خط شکستگی در سی تی اسکن**

✍ پاسخ: ب

برای اکسپلور و جراحی عصب فشیال بعد از ترومای تمپورال تمامی شروط زیر باید وجود داشته باشند: زمان فلج عصب دقیقاً بلافاصله بعد از ضربه یا نامشخص باشد. فلج عصب فاشیال، کامل (۶/۶) باشد. تست‌های عصب (EnoG) نشنان دهنده بیش از ۹۵ درصد دژنریشن یا کاملا تحریک پذیری خود را از دست داده باشند.

۵- آقای ۵۵ ساله با شکایت فلج کامل نیمه صورت سمت راست مراجعه کرده‌اند علائم بیمار در ابتدا به صورت کرختی نیمه صورت بوده است. که در مدت سه ماه اخیر پیشرفت داشته است و در حال حاضر دچار فلج کامل شده اند. جهت تشخیص این بیمار استفاده از کدام تست را توصیه می‌کنید؟ (بورد ۹۹)

الف) EMG **ب)ENOG** **ج) MRI** **د) MST**

✍ پاسخ: ج

زمانی که فلج شدن عصب فاشیال به صورت پیشرونده باشد یا فلج عصب فاشیال با وجود درمان استروئید کامل باقی بماند بیمار از جهت وجود احتمال تومور اندیکاسیون بررسی تصویربرداری با CT-scan یا MRI را دارد.

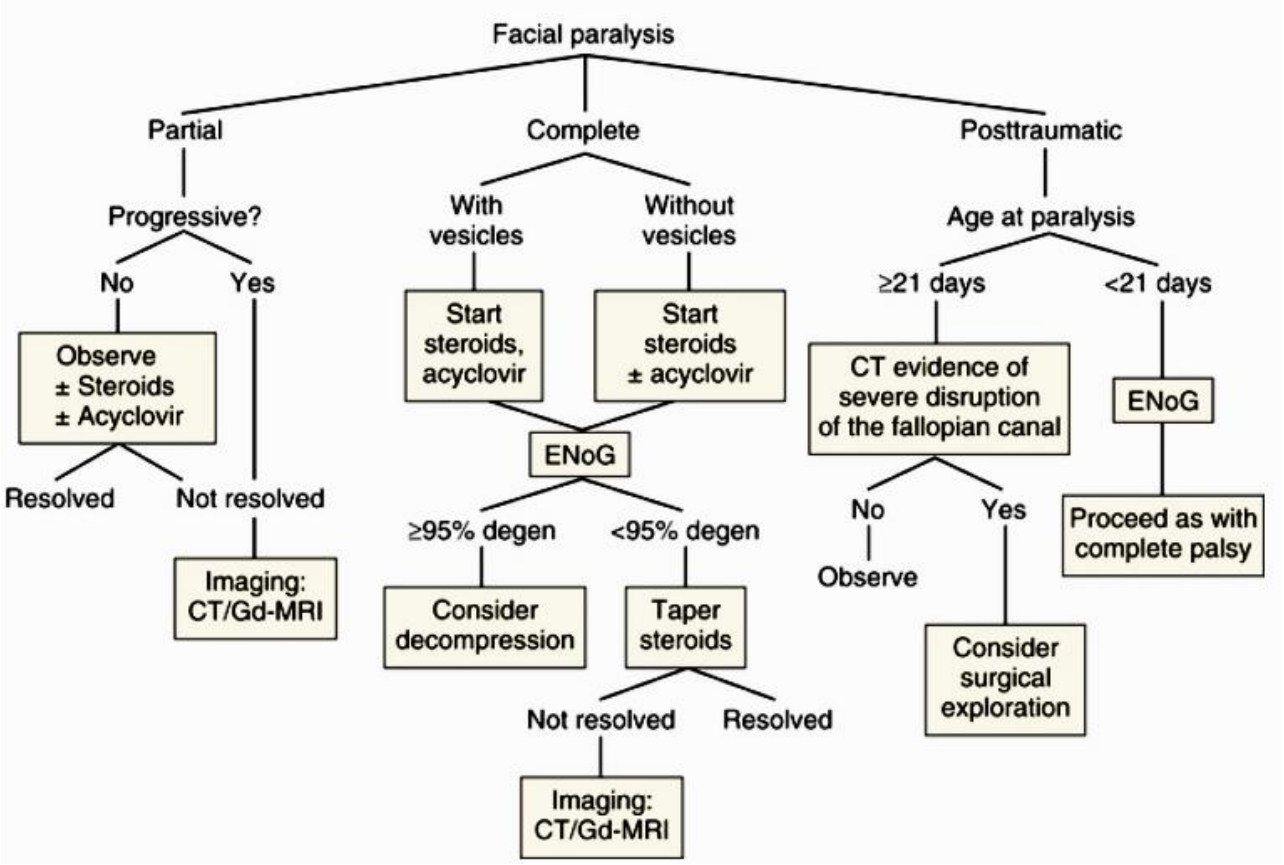

FIG. 172.1 Management algorithm for facial paralysis. CT, Computed tomography; degen, degeneration; ENoG, electroneuronography; Gd, gadolinium enhanced; MRI, magnetic resonance imaging.

۶- برای بیماری جوان که به دنبال تصادف دو هفته پیش دچار فلج فاسیال شده است درخواست مشاوره شده، از بدو شروع فلج کورتون گرفته است اما در زمان ویزیت شما بهبودی رخ نداده است. در تست الکترونورونوگرافی دژنراسیون کامل گزارش شده است. پلان درمانی صحیح کدام است؟ (بورد ۹۹)

الف) ادامه کورتون تراپی **ب) قطع درمان و انتظار تا دو هفته**

ج) جراحی دکمپرسیون عصب **د) انجام تست EMG و تصمیم بر اساس ان**

✍پاسخ: ج

درمان فلج عصب فاشیال به دنبال تروما بسیار بحث انگیز است و توافق کلی در مورد آن وجود ندارد. اما بسیاری معتقد هستند که در بیماری که به دنبال تروما دچار فلج فاشیال شود باید تمام شرایط زیر وجود داشته باشد تا بیمار تحت جراحی (دکامپرشن فاشیال) قرار گیرد: فلج بیمار کامل باشد (۶/۶) و بلافاصله بعد از جراحی باشد و تست‌های تشخیصی بیمار (EnoG ۲ هفته بعد از تروما) نشان دهنده بیش از ۹۵ درصد دژنریشن عصب باشد.

نمودار فوق مربوط به سوال قبل کمک کننده است.

۷ـ بیماری با فلج یکطرفه صورت مراجعه کرده است. فلج صورت حالت پیشرونده داشته و به آهستگی پیشرفت کرده است. معاینه فیزیکی و MRI و CT اسکن از مسیر عصب فاسیال منفی بوده است. اقدام مناسب بعدی در این بیمار کدام است؟ (بورد ۹۸)

الف) درخواست تست‌های الکتریکی و تصمیم‌گیری بر اساس آن

ب) تحت نظر گرفتن بیمار و انجام تصویربرداری سریال

ج) اکسپلوراسیون تشخیصی عصب فاسیال

د) به‌علت منفی بودن بررسی انجام دکمپرسیون جراحی عصب

✍ پاسخ: ب

در بیماران با فلج پیشرونده فاسیال در صورتی‌که معاینه فیزیکی و MRI و CT Scan از مسیر عصب فاسیال منفی باشد، باید بیمار را تحت نظر بگیریم ولی تصویربرداری سریال Follow کنیم.

۸- در کدام یک از موارد پارالژی عصب صورتی، انجام imaging ضرورت ندارد؟ (اهواز ۹۸)

الف) همه بیماران فلج هرپتیک **ب) عدم بهبودی بعد از ۶ ماه**

ج) فلج یکطرفه راجعه **د) ضعف صورت همراه با تکان ناگهانی**

✍ پاسخ: الف

در بیماران با فلج هرپتیک ضرورتی برای انجام imaging وجود ندارد.

۹- شایعترین عصب کرانیال در سارکوئیدوز کدام است؟(کرمانشاه ۹۸)

الف) فاشیال **ب) گلوسوفارنژیال** **ج) واگ** **د) هیپوگلوسال**

✍ پاسخ: الف

میزان درگیری عصب فاسیال در سندرم هیرفورد ۵۰٪ است.

شایع‌ترین عصب کرانیال درگیر عصب فاسیال است و سارکوئیدوز از علل فلج دوطرفه عصب فاسیال می‌باشد.

۱۰- آقای ۲۷ ساله با شرح حال فلج پیشرونده عصب فاسیال که از یک سال قبل آغاز شده است به شما مراجعه می‌کند. تست‌های پاراکلینیک بیمار اعم از CT scan تمپورال و MRI بیمار نرمال است. ادیومتری بیمار نیز نرمال است. کدام اقدام زیر مناسب است؟ (مشترک ۹۸)

الف) معاینه و عکسبرداری Serial

ب) انجام تست‌های ایمونولوژیک و التهابی

ج) اکسپلور جراحی عصب فاسیال

د) انجام تست‌های توبوگرافیک

✍ پاسخ: الف

تست‌های درخواستی در فلج دوطرفه فاسیال انجام MRI + VDRL + LP است.

DDx فلج دوطرفه فاسیال:

۱) نورینوم عصب فاسیال
۲) متاستاز رژیونال ناشی از SCC یا ملانوم اسکالپ در صورت
۳) متاستاز دوردست از کلیه، پستان، ریه، پروستات
۴) سایر ضایعات تمپورال یا CPA
۵) آنوریسم ICA

در بیماری که یافته‌های منفی دارد نیاز به F/U دقیق و Imaging دوره‌ای وجود دارد.

۱۱- بیماری به دنبال تصادف دچار کاهش هوشیاری و بستری در ICU شده است پس از بهبود هوشیاری متوجه فلج کامل عصب صورتی یک سمت شده‌ایم. در سی تی اسکن انجام شده ماستوئید پنوماتیزه و خط شکستگی از Otic capsule گذشته است. در بررسی ENOG روز دهم عملکردی دیده نمی‌شود. اقدام بعدی که توصیه می‌نمایید، کدام است؟ (بورد ۹۷)

الف) سیاست صبر و انتظار با درمان کانزرواتیو و حمایتی (استروئید)

ب) ادامه درمان دارویی و انجام EMG و تصمیم‌گیری بر اساس آن

ج) دکمپرسیون کامل عصب به روش ترانس لابیرنتین

د) دکمپرسیون کامل عصب به روش ترانسماستوئیداسوپرالابیرنتین

✍ پاسخ: ج

فلج فوری کامل عصب فاسیال اندیکاسیون دکمپرسیون و اکسپلور دارد و به دلیل آسیب به otic capsule و کری کامل بیمار باید به روش ترانس لابیرنتین تحت دکمپرسیون قرار بگیرد.

۱۲- بیماری با فلج فاسیال محیطی یک طرفه از ۴۵ روز قبل مراجعه کرده است که به دنبال تروما ایجاد شده است. در سی تی اسکن استخوان تمپورال شکستگی طولی در همان طرف بدون جابجایی واضح در کانال فالوپ وجود دارد برای درمان فلج در این بیمار کدام اقدام زیر را انجام می‌دهید؟ (بورد ۹۷)

الف) تست‌های الکتریکی درخواست کرده و بر اساس آن تصمیم می‌گیریم

ب) به پرونده بیمارستانی رجوع کرده و بر اساس آن اقدام می‌کنیم

ج) اکسپلوراسیون عصب فاسیال را انجام می‌دهیم.

د) یک سال صبر کرده و در صورت عدم بهبودی عصب را اکسپلورمی‌کنیم.

✍ پاسخ: د

فلج فاسیال تروماتیک که بعد از ۲۱ روز مراجعه می‌کند ← CT scan درخواست می‌کنیم که در صورت قطع مجرای فالوپ بیمار کاندید اکسپلور می‌شود و در غیر این صورت observe می‌کنیم.

۱۳- بیماری مبتلا به فلج بل از ۲ هفته قبل است. کدامیک از گزینه‌های زیر ملاک دکمپرسیون جراحی می‌باشد؟ (اهواز ۹۷)

الف) تفاوت آستانه nerve excitability test بین دو طرف حدود سه و نیم میلی آمپر

ب) افزایش ۱۰۰٪ در آستانه nerve excitability test در مقایسه با طرف مقابل

ج) اختلاف حدود ۳٪ بین دو سمت در Electroneuronography

د) کاهش پیشرونده در دامنه Electroneuronography از ابتدای بیماری

✍ پاسخ: الف

دکمپرسیون جراحی و فلج بل از ۲ هفته قبل:

۱- در NET اختلاف ترشولد بین دو طرف بیشتر از 3.5mA باشد.

۲- در MST هیچ پاسخی در سمت درگیر نداشته باشیم.

۳- در ENOG > ۹۰ ٪ طی ۶ روز دژنراسیون داشته باشیم.

۱۴- بیماری با فلج عصب صورتی به شما مراجعه می‌کند. در هنگام گرفتن شرح حال و معاینه درمی‌یابید که واکنش‌های Emotional صورت حفظ شده است. به نظر شما محتمل‌ترین بیماری کدام است؟ (اهواز ۹۷)

الف) شوانوم عصب فاسیال در IAC

ب) سکته مغزی (Stroke)

ج) نورینوم آکوستیک

د) فلج بل (Bell's)

✍ پاسخ: ب

فلج فاسیال مرکزی:

- فقط ناحیه تحتانی صورت درگیر می‌شود.
- واکنش‌های احساسی صورت intact می‌ماند.