گوش، حلق و بینی

اطفال ۱

Pediatric Otolaryngology 1

خلاصه درس به همراه مجموعه سوالات آزمون ارتقاء و بورد گوش، حلق و بینی با پاسخ تشریحی

گوش، حلق و بینی ۳

Cummings 2020

کتاب آمادگی آزمون ارتقاء و بورد ۱۴۰۱

ترجمه و تلخیص: دکتر گلفام مهرپرور

بورد تخصصی گوش، حلق و بینی و جراحی سر و گردن

دکتر رضا انصاری

متخصص گوش، حلق، بینی و جراحی سر و گردن

ویراستار: دکتر علی عالی‌زاده

بورد تخصصی گوش، حلق و بینی و جراحی و سر و گردن

پاسخ‌دهی به سوالات ارتقا و بورد ۱۴۰۰: دکتر حسین زادی

بورد تخصصی گوش، حلق و بینی و جراحی سر و گردن

مقدمه ناشر:

موسسه‌ی رهپویان شریف با بیش از بیست و دو سال تلاش در زمینه‌ی چاپ و نشر کتب آمادگی آزمون‌های ارتقاء و بورد تخصصی در بین داوطلبان جایگاه ویژه‌ای دارد.

از این رو با توجه به زمان اندک داوطلبان محترم، برای مطالعه‌ی تکست اصلی و حجم بالای مطالب، موسسه‌ی رهپویان شریف ساختار منحصر به فرد خود را اینگونه ارائه داد تا با دسترسی داوطلبان به خلاصه مطالب موجود در رفرنس و همچنین مرور مطالب در قالب سوالات ارتقاء و بورد چند سال اخیر، در زمان کم بتوان به نتیجه‌ی مطلوب رسید.

همچنین در کنار ساختار اصلی کتب کیمیا، مجموعه کتاب‌هایی با عناوین اکسیر، سیمیا، مرور سریع، آسکی، مقالات و... تولید و در اختیار داوطلبان محترم قرار داده تا نیازهای علمی و آموزشی دستیاران و متخصصین رشته‌های مختلف مد نظر قرار گیرد.

کتاب حاضر که به رهپویان جامعه پزشکی تقدیم می‌شود نتیجه زحمات گروهی از زبده‌ترین مولفین بوده که هدف آن‌ها تهیه خلاصه‌ای در عین حال جامع از مطالب کلیدی کتب مرجع، در کنار بانکی از سوالات آزمون ارتقاء و بورد، جهت آمادگی علمی دستیاران محترم می‌باشد. در این کتاب علاوه بر اینکه سعی شده است کلیه نکات و موضوعات مهم آزمون‌ها با بیانی ساده و شیوا و به صورت کاملاً منظم پوشش داده شود، سوالات آزمون‌های مختلف دانشگاه‌ها و بورد نیز گردآوری و با استفاده از منابع معتبر معرفی و به طور تشریحی به آن‌ها پاسخ داده شده است. شالوده تنظیم این مجموعه آخرین ویرایش منابع آزمون‌های ارتقاء، گواهینامه و دانشنامه تخصصی تعیین شده از سوی دبیرخانه شورای آموزش پزشکی و تخصصی بوده که شامل ویرایش هفتم Cummings Otolaryngology 2020 بوده است.

امیدواریم این کتاب نیز همانند دیگر کتب موسسه رهپویان شریف مورد استقبال شایان جامعه پزشکی قرار گیرد.

دکتر مهدی شریف

ریاست موسسه رهپویان شریف

موسسه انتشاراتی رهپویان شریف

عنوان کتاب: اطفال ۱/ Cummings 2020/ خلاصه درس به همراه مجموعه سؤالات آزمون ارتقاء و بورد گوش، حلق و بینی با پاسخ تشریحی/کتاب آمادگی آزمون ارتقاء و بورد ۱۴۰۱	چاپ و لیتوگرافی: رهپویان شریف
ترجمه و تلخیص : دکتر گلفام مهرپرور. دکتر رضا انصاری	نوبت چاپ : اول ۱۴۰۰
ویراستار : دکتر علی عالی‌زاده	تیراژ : ۳۰۰ جلد
پاسخدهی به سوالات : دکتر حسین زادی	شابک دوره : ۰-۳۰۰۸-۰۹-۶۰۰-۹۷۸
حروفچینی و صفحه آرایی : رهپویان شریف	شابک : ۶-۳۱۰۵-۰۹-۶۰۰-۹۷۸
طراح و گرافیست : رهپویان شریف	بهاء: ۱۴۷/۴۰۰ تومان

آدرس: تهران – خیابان فاطمی غربی نبش جمال زاده – پلاک ۲۷۴ – طبقه دوم

صندوق پستی : ۱۴۱۸۵/۳۱۳ www.drsharif.org

شماره تماس: ۶۶۹۰۸۰۰۰ –۰۲۱ info@drsharif.org

باسلام

کتاب پیش رو حاوی فصولی از کتاب کامینگز، منبع ارتقاء و بورد می باشد که سعی شده پاسخ گوی نیازهای داوطلبان گرامی در امتحان ارتقاء و بورد باشد. با این وجود تطبیق مطالب کتاب با جداول و عکس های کتاب کامینگز منطقی و مفید به نظر می رسد.

مشتاقانه پذیرای انتقادات و پیشنهادات همکاران ارجمند، در رفع نقایص موجود در کتاب می باشیم.

راهنمای بخش‌ها و امکانات اپلیکیشن رهپویان شریف

از سال ۱۳۹۹ و در جهت ارتقای سطح آموزش‌های موسسه رهپویان شریف، خدمات بسیار متنوعی که در ادامه به آنها پرداخته می‌شود در قالب **اپلیکیشن رهپویان شریف** ارائه می‌شود. شما می‌توانید به آسانی و با مراجعه به سایت موسسه به آدرس WWW.DRSHARIF.ORG نسبت به نصب اپلیکیشن و استفاده از امکانات آن اقدام فرمایید.

معرفی بخش‌ها

منوی اپلیکیشن:
لیست تمام ابزارها، آموزش استفاده و ارسال تیکت پشتیبانی در این منو قرار دارد

اسکن QR:
شما با این ابزار می‌توانید QR های موجود در کتب هوشمند را اسکن کرده و مستقیما محتوای مرتبط با آن مبحث را مشاهده فرمایید.

تازه‌ها:
در این بخش آخرین محتوای رشته تخصصی شما که به روز رسانی شده نمایش داده می‌شود و می‌توانید با کلیک بر روی هرکدام، آن را مشاهده فرمایید.

آموزش و آزمون:
در این بخش می‌توانید لینک برگزاری کارگاه‌های آنلاین، آخرین گایدلاین‌ها، متون رفرنس انگلیسی، دوره‌ها و آزمون‌های تخصصی، و تمام آنچه که برای آمادگی آزمون‌ها نیاز است را مشاهده فرمایید.

محتوای من:
در این بخش، ویدئوها، پادکست‌ها، تصاویر، متون و... مرتبط با رشته تخصصی شما قرار گرفته است.

فروشگاه آنلاین:
چنانچه قصد تهیه بسته‌های تخصصی رشته خود را داشته باشید، می‌توانید با مراجعه به بخش فروشگاه، آن را مشاهده و تهیه فرمایید.

فلش کارت:
در بخش فلش کارت می‌توانید بسته‌های متنوع سوالات پرتکرار و مهم همراه با نکات کلیدی که توسط اساتید طراحی شده‌اند را مشاهده و آنها را مرور نمایید.

اخبار:
تمام اطلاع‌رسانی‌های مهم رشته شما در این بخش صورت گرفته و شما می‌توانید به آسانی از آنها مطلع گردید.

با آنکه خدمات ارائه شده در این اپلیکیشن که قابل استفاده در انواع موبایل‌های اندرویدی و IOS بوده بسیار متنوع است، لیکن طراحی آن به نحوی است که کاربر بتواند به آسانی و بدون کوچک‌ترین پیچیدگی از تمام قابلیت‌های آن استفاده نماید. لازم به ذکر است در آینده نزدیک و طبق برنامه‌های توسعه‌ای، امکانات و ابزارهای متنوع و کاربردی دیگری متناسب با نیاز داوطلبان گرامی به آن اضافه گردید.

فهرست

فصل ۱۹۵: بازسازی گوش (Microtia Reconstruction).....۹

نکات مهم فصل ۱۹۵.....۲۳

سؤالات و پاسخنامه فصل ۱۹۵.....۲۵

فصل ۱۹۶: pediatric cochlear Implantaion.....۳۱

سوالات و پاسخنامه فصل ۱۹۶.....۴۷

فصل ۱۹۷: Evaluation & Management of Congenital Aural Atresia.....۴۹

نکات مهم فصل ۱۹۷.....۷۱

سؤالات و پاسخنامه فصل ۱۹۷.....۷۳

فصل ۱۹۸: evaluation and management of pediatric vestibular disorders.....۸۱

فصل ۱۹۹: Acute Otitis Media and Otitis Media with Effusion.....۹۱

نکات مهم فصل ۱۹۹.....۱۲۱

سؤالات و پاسخنامه فصل ۱۹۹.....۱۲۳

فصل ۲۰۰: Pediatric Chronic Rhinosinusitis.....۱۲۹

نکات مهم فصل ۲۰۰.....۱۴۳

سؤالات و پاسخنامه فصل ۲۰۰.....۱۴۵

فصل ۲۰۱: Pediatric Infectious Disease.....۱۵۵

نکات مهم فصل ۲۰۱.....۱۷۳

سؤالات و پاسخنامه فصل ۲۰۱.....۱۷۵

فصل ۲۰۲: Congenital and Inflamatory Neck Masses in children.....۱۸۱

سوالات و پاسخنامه فصل ۲۰۲.....۲۰۳

فصل ۱۹۵: بازسازی گوش (Microtia Reconstruction)

شیوع میکروتیا 1.69 per 10,000 live births در اسپانیایی‌ها و Native Americans شیوع بیشتری دارد.
یکی از علل مهم تراتوژنی میکروتیا: امبریوپاتی رتینوئیک می‌باشد.
۵۰٪ این بیماران همراهی با آنومالی‌های Congenital دارند.
در مردان > زنان (2.5>1)
* میکروتیا و آترزی کانال در مردان
در سمت راست شایع‌تر است.
موارد یک‌طرفه شایع‌تر از دوطرفه است (۷۷٪) تا (۹۳٪) یک‌طرفه.
شروع تشکیل اکسترنال ear در هفته ۵ جنینی است، از قوس‌های برانکیال تشکیل می‌شود و تا تریمستر دوم به تکامل ادامه می‌دهد.
چارچوب غضروفی الاستیک گوش انعطاف‌پذیر و در عین حال قوی و مقاوم به تروما است.
پاکت بافت نرم روی لوبول و روی لبه‌ی هلیکس، شل و fibrofatty است ولی روی بقیه‌ی چارچوب غضروفی، نازک و fix است.
بلندای گوش طبیعی بالینی ۵/۵ـ۵/۶ cm می‌باشد.
در ۱۳ سالگی در پسران و در ۱۲ سالگی در دختران به ابعاد بالغین می‌رسد.
پهنای افقی در سن کمتری ماچور می‌شود.

امبریولوژی:

اوریکل در حدود هفته پنجم بارداری از ۶ جوانه مزانشیمال به وجود می‌آید.
آرک دوم پینهآ را می‌سازد. آرک اول تراگوس و قسمتی از هلیکس را می‌سازد.
شیار برانکیال اول نیز مئاتوس خارجی را می‌سازد.
بین هفته ۸ تا ۱۲ جنینی اوریکل از جایگاه اول خود که در قسمت قدام گردن است به جایگاه نهایی خود جا به جا می‌شود.
میکروتیا در اثر عوامل مختلفی محیطی و ژنتیکی مانند تراتوژن‌ها یا زندگی در ارتفاعات و همچنین، اختلال خونرسانی یا اختلال در نورال کرست جنینی ممکن است به وجود آید. اسپورادیک‌ها بیشتر مولتی فاکتوریال هستند.
می‌تواند در همراهی با همی فاسیال میکروزومی‌ها (کرانیوفتشیال میکروزومی، سندروم گلدنهارد، سندرم oculo auriculo vertebral) که شامل کلیه قلب، آنومالی مهره‌ها است دیده شود و قبل از تولد تشخیص داده شود.
میکروتیا یکی از ویژگی‌های بیماری دیس استوز مندیبولو فاسیال تریچر کولینز، سندرم (Nager) است.

مهم‌ترین ژن شناخته شده در میکروتیا $HOXA_2$ می‌باشد.
روبلا، دیگر بیماری‌های ویروسی، الکل، تالیدومید می‌توانند باعث اختلال در روند تکامل گوش خارجی در موش‌ها، استفاده از رتینوئیک اسید در روزهای ۲۰ تا ۲۲ جنینی می‌تواند باعث مالفورماسیون شدید گوش خارجی و میانی شود. ولی لبول مقاوم‌تر هست.

آناتومی

شکلی سه بعدی است پوست قدام گوش به پریکندر زیرین چسبیده است و اجازه تحرک پوست روی غضروف را محدود می‌کند.
در ۲ تا ۳ سالگی رشد سریعی دارد و در ۴ تا ۶ سالگی به حدود ۹۵ درصد رشد خود در بزرگسالی می‌رسد.
پهنای گوش حدود ۵۰ تا ۶۰ درصد ارتفاع آن است (ارتفاع ۶.۵ـ۵.۵ سانتی‌متر)
زاویه‌ی بیرون‌زدگی گوش از سطح پوستریور اسکالپ: 1.5 cm بین آنها ۲۰ـ۱۵ است.
مارژین فوقانی هلیکس در ۸۵٪ افراد در سطح دم ابرو قرار دارد.
شیب گوش زاویه بین محور عمودی صورت و محور طولی گوش در وضعیت افقی است که تقریباً ۲۰ـ۱۵درجه است (انحراف معیار۲/۶ درجه).
لذا محور طولی گوش تقریباً موازی دورسوم بینی هست و جهت جراحی لندمارک مناسبی هست.
بیرون زدگی در بالای هلیکس 10mm-12mm، وسط 16mm-18mm، در لبول 20mm-22mm

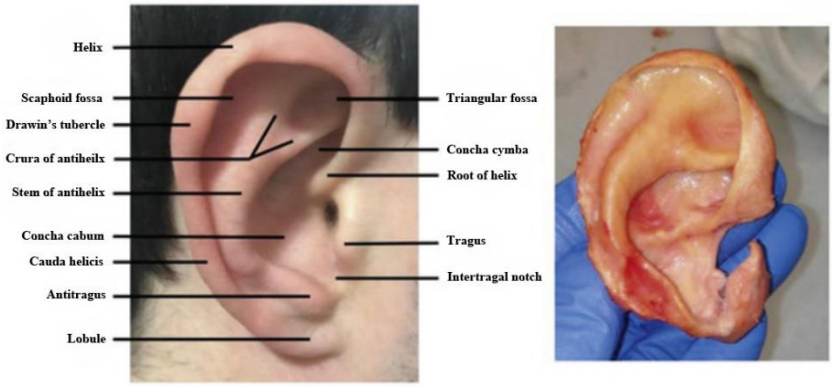

FIG. 195.1 Normal anatomic landmarks of the pinna and underlying cartilage framework.

کلاسیفیکاسیون

Microtia به 4 Type تقسیم می‌شود:

Type I گوش با دفورمیتی mild

همه‌ی ساختارهای مهم گوش به درجاتی وجود دارند.

درمان: نیازمند اضافه‌کردن بافت ممکن است، باشد یا نباشد.

Type II گوشی که همه‌ی ساختارهای مهم را به درجاتی دارد؛ اما نقص بافتی وجود دارد که نیاز به افزودن غضروف و پوست برای درمان دارد (سخت‌ترین).

Mini-ear، میکروتیا نوع Conchal bowl type و cup deformity شدید در این گروه هستند.

Type III به آن میکروتیا lobule type یا دفورمیتیpeunut-ear هم می‌گویند.

در آن گوش لندمارک‌های اوریکل را اصلاً ندارد یا تعداد کمی از آنها قابل شناسایی است.

لوبول اغلب وجود دارد؛ اگرچه موقعیت آن قدامی‌تر است.

تیپIV آنوتیا: فقدان کامل لوبول و اوریکول را گویند.

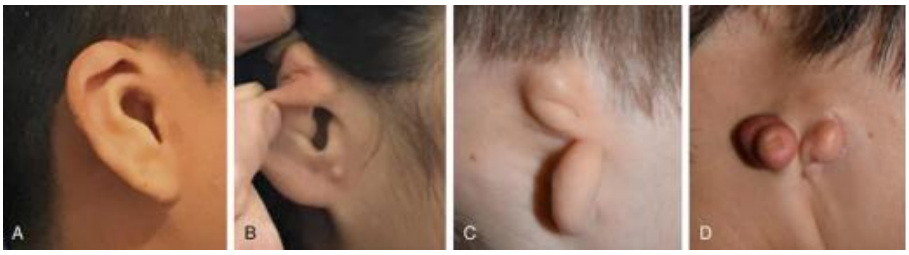

FIG. 195.2 (A) Type I microtia with constricted ear and minimal tissue deficiency. (B) Type II microtia، conchal type: absence of superior portions of the ear and preservation of inferior conchal anatomy. (C) Type III microtia، lobular type: markedly deformed and no identifiable concha and preservation of the lobule. (D) Type IV ،anotia.

ارزیابی

در معاینه باید به شکل و بیرون‌زدگی مندیبل، ماگزیلا، چشم و گردن برای بررسی آسیمتری مندیبل و ماگزیلا، درموئیدهای اپی‌بولبار، کولوبوما و آنومالی‌های مهره توجه کرد (هر یک از این موارد می‌تواند نشان دهنده‌ی وجود یک سندرم باشد).

معمولاً شنوایی در سمت مقابل طبیعی است.

تمام بیماران میکروتیای یک‌طرفه باید ارزیابی شنوایی متناسب با سن شوند. در اترزی دوطرفه کانال و میکروتیا دوطرفه یک گذینه استفاده از سمعک هدایت استخوانی هست که به ضخامت ۴-۳mm نیاز دارد و FDA برای بالای ۵ سال توصیه کرده است.

۱) CTS تمپورال،

۲) **سرویکال Spine فیلم**،پانورمیک دندان

۳) سونوگرافی کلیه و

۴) Panoramic x-Ray و مشاوره‌ی ژنتیک در همه گرفته می‌شود.

Plan

گزینه‌های درمان:

۱ـ observation؛

۲ـ پروتز (adhesive یا ایمپلنت)؛

۳ـ بازسازی ۱ مرحله‌ای با ایمپلنت Medpor و فلپ فاشیای تمپوروپاریتال؛

۴ـ کاشت آلوپلاستیک با دانسیته‌ی بالای پلی اتیلن.

TABLE 195.1
Options for Microtia Management

Treatment	Details	Advantages	Disadvantages
Observation		No surgical risks	Poor cosmesis Psychosocial issues
Prosthesis	Adhesive retained	No surgical risk Improved appearance	More difficult to incorporate with atresia repair Cost of prosthesis and maintenance ($) Requires nighttime removal and replacement in the morning Less secure attachment
	Implant retained	Secure attachment Improved appearance	Requires two stage surgical procedure Daily maintenance of implant site Appearance of implant site Cost of prosthesis and maintenance Eliminates possibility of other surgical reconstruction in the future
Surgical reconstruction	Autologous rib	Autologous tissue, less risk of extrusion Minimal maintenance More easily accommodates atresia repair	Donor site morbidity Multiple surgical procedures Must wait until child has sufficient rib cartilage, 8–9 years old
	MedPor/SuPor	No donor site morbidity Less variability in carving Can be performed at a younger age, 3–5 years old	Foreign body Increased risk of exposure of framework More challenging to incorporate atresiaplasty

در کودکان بزرگ‌تر و بزرگسالان، یک گزینه، استفاده از پروتز گوش است.

برنامه‌ریزی جراحی:

گروه ما طرفدار ویزیت پره ناتال با خانواده‌ها در صورت شک به میکروتیا، یا بلافاصله پس از تولد و در تمام مراحل بازسازی است.

در طول این ویزیت‌های اولیه، می‌توان تصورات غلط را برطرف کرد و در ویزیت‌های بعدی خطرات، مزایا و

جایگزین‌ها با بیمار و والدین مورد بحث قرار گرفت. مدیریت انتظارات بیمار و والدین و عکس‌های قبل از عمل نیز ضروری است.

ارائه عکس‌های بعد از عمل از بیماران قبلی می‌تواند راهی مفید برای به تصویر کشیدن نتایج واقعی باشد.

تمایز دو جنبه میکروتیا برای والدین و بیماران بسیار مهم است

(۱) بازسازی هرگونه افت شنوایی و

(۲) بازسازی ساختار خارجی گوش.

یک تصور غلط اولیه رایج این است که بازسازی گوش باعث بازگرداندن شنوایی در ناحیه آسیب دیده می‌شود. ترکیبی از مداخلات برای کاهش شنوایی و میکروتیا توسط یک تیم جراحی تسهیل می‌شود که آموزش و توانایی پاسخگویی به هر دو نیاز را دارد.

به عنوان مثال، یک دستگاه هدایت استخوانی می‌تواند در زمان ایجاد چارچوب ناگاتا در مرحله دوم کاشته شود. گزینه‌های مدیریت میکروتیا عبارتند از:

(۱) observation،

(۲) پروتز،

(۳) بازسازی غضروف اتولوگ، یا

(۴) کاشت پلی اتیلن با چگالی بالا (MedPor یا SuPor). هر گزینه دارای مزایا و خطرات خاصی است (جدول ۱۹۵.۱).

خطرات observation شامل چالش‌های روانی اجتماعی و عدم اعتماد به نفس است.

شیوع افسردگی، حساسیت بین فردی / مشکلات اجتماعی و خصومت / پرخاشگری در بیمارانی که جراحی ترمیمی نداشته اند، افزایش می‌یابد.

مشخص شده است که حتی کودکان پیش دبستانی مبتلا به میکروتیا کمتر بازی می‌کنند، با افراد کمتری ملاقات می‌کنند، از دیگران اجتناب می‌کنند و قبل از سن مدرسه طعنه زدن را تجربه می‌کنند.

اصول Framework position:

در اغلب موارد، گوش طبیعی طرف مقابل بیمار می‌تواند به عنوان الگو عمل کند (شکل ۱۹۵.۳). X-ray برای ردیابی ویژگی‌های ظریف گوش بدون آسیب ایده‌آل است، اگرچه اسکن لیزری و مدل‌های چاپ سه بعدی نیز گزینه‌هایی هستند که گروه ما از آنها استفاده کرده است. فاصله از کانتوس خارجی اوربیت طبیعی تا ریشه هلیکس، تقریبا ۷ سانتی‌متر، و کمیسور دهانی تا لوبول، تقریباً ۹ سانتی‌متر، تا موقعیت بازسازی شده منعکس می‌شود.

محور نئواوریکل باید از دورسوم بینی کمی عمودی باشد تا پاکت پوستی پیشنهادی بهینه شود. فلپ transpositional لوبولار یک modified W plasty با حفظ پدیکل زیر جلدی در ناحیه neoconchal bowel است (شکل ۱۹۵.۴).

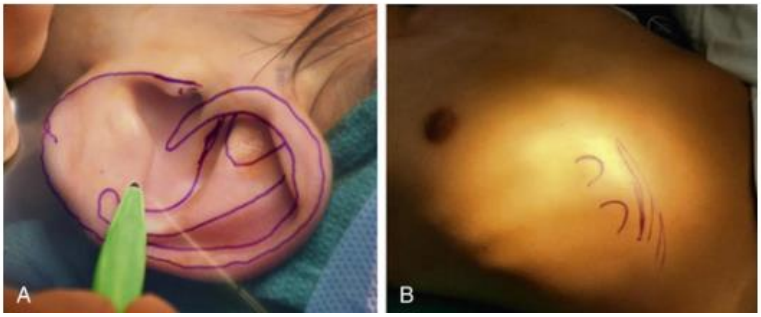

FIG. 195.3 (A) Ear markings. (B) Chest markings; the medial cartilaginous ribs 6، 7، 8، and 9 are delineated.

FIG. 195.4 Surgical markings for W-plasty، subcutaneous pedicle *(asterisk)* for Nagata technique. *1*، Anterior lobule flap that is bivalved to accommodate inferior framework; *2*، posterior lobule flap; and *3*، posterior scalp flap.

بازسازی با غضروف دنده اتولوگ:

دو روش غالب برای بازسازی با غضروف دنده اتولوگ وجود دارد: یک روش Brent سه یا چهار مرحله‌ای و روش ناگاتا دو مرحله ای. از طریق برش W-plasty، غضروف باقیمانده با دقت برداشته می‌شود و مراقبت می‌شود با دقت پوست را حفظ کند تا ضخامت مطلوب را حفظ کند و از آسیب پوستی through and through جلوگیری کند.

برداشت دنده:

برداشت دنده مستلزم برداشتن دنده‌های ۶، ۷، ۸ و ۹ از محل اتصال غضروفی استخوانی به صورت لترال از بوردر مدیال دنده است. جهت برش براساس آناتومی بیمار و ترجیح جراح متفاوت است (شکل ۱۹۵.۵). ما از یک برش مورب کمی عمودی برای بهینه‌سازی دسترسی به طول سفالوکودال دنده برای دایسکشن استفاده می‌کنیم. یک برش ۳ سانتی‌متری معمولاً کافی است اما ممکن است با تجربه جراح متفاوت باشد

(شکل ۱۹۵.۶). پوست، فاشیای سطحی و عضله مورب خارجی دایسکت می‌شود تا دسترسی به غضروف‌های براق و سفید دنده فراهم شود. شناسایی و حفظ دقیق لایه perichondrial خلفی در محل، خطر پنوموتوراکس و تغییر شکل دیواره قفسه سینه را به حداقل می‌رساند. اغلب با دنده ۸ شروع می‌کنیم، در لترال محل اتصال استخوانی-غضروفی رزکت می‌کنیم و به superior synchondrosis که شامل دنده‌های غضروفی ۶ و ۷ است، می‌رویم. قرار دادن مالابل رترکتور بر روی پریکندریوم باعث جلوگیری از پنوموتوراکس هنگام ایجاد برش‌های شارپ می‌شود. بستن در چند لایه انجام می‌شود. درن اختیاری است، گرچه به ندرت از آن استفاده می‌کنیم.

FIG. 195.5 Ribs 6، 7، 8 (attached floater)، and 9 (first free floater).

تکنیک Nagata:

دراین روش Framework با ضخامت کلی ۱۰ تا ۱۴ میلی‌متر، با استفاده از چاقوی جراحی، پانچ نمونه-برداری، و اندازه‌گیری‌ها تراشیده می‌شود (به شکل ۱۹۵.۵ و ۱۹۵.۶ نگاه کنید).

هلیکس و / یا آنتی‌هلیکس از دنده ۸ تهیه می‌شود. نازک‌شدن دنده باعث انعطاف‌پذیری لازم برای خطوط اطراف base plate می‌شود که اغلب از synchondrosis دنده‌های ۶ و ۷ بدست می‌آید. کونکا باول و اسکافوییدو تریانگولار فوسا در صفحه پایه تراشیده (carved) می‌شود که پایه و اساس Framework هست. غالباً از باقیمانده synchondrosis 6/7 برای intertargal incisor استفاده می‌کنیم. دنده ۹ممکن است برای برجسته‌شدن بیشتر آنتی‌هلیکس استفاده شود (شکل ۱۹۵.۶ را ببینید). برای استفاده در مرحله دوم می‌توان غضروف‌های باقیمانده را روی عضله بانک کرد. یک درن قرار داده می‌شود تا چسبندگی محکم بافت نرم پوشانده شده به چارچوب جدید را فراهم کند. از Xeroform می‌توان برای حفظ فشار قدامی در

چند روز اول بعد از عمل استفاده کرد. مرحله دوم، ایجاد یک سولکوس رترواوریکولار است که، تقریباً ۶ماه پس از مرحله اول انجام می‌شود. Elevation با یک برش خلف اوریکل، پریفرال نئو هلیکس آغاز می‌شود. در حالت ایده آل باید، از پوست بدون مو استفاده کرد، اما در صورت لزوم، می‌توان فولیکول‌های مو را با اندرماین و برداشتن محدود از بین برد. فلپ پوستی مطلوب به اندازه کافی ضخیم است که بتواند شبکه زیر پوستی را حفظ کند اما به اندازه کافی نازک است که جزئیات ظریف چارچوب را نشان دهد (شکل ۱۹۵.۷ و ۱۹۵.۸). با گذشت زمان، شکل چارچوب گوش به صورت روتین در می‌آید و مدیریت فلاپ‌های پوستی بیشترین چالش را به همراه دارد. اصلاح پوست اضافی، درحالی‌که عروق پوستی پوست را در ذهن دارید، درحالی‌که جای زخم‌ها را در زیر واحدهای زیبایی مجاور قرار می‌دهید، انجام می‌شود.

فلپ خلفی اسکالپ و یک فلپ فاشیای پست اوریکولار با پایه قدامی که زیر آن (اندرلایین) قرار دارد، elevate می‌شود و پریوستوم حفظ می‌شود. غضروف‌های بانک شده برداشت می‌شوند و به شکل هلال تراشیده می‌شوند تا با گوش طرف مقابل مطابقت داشته باشد. فلپ خلفی اسکالپ به قدام ادونس می‌شود، با تحرک ناشی از اندرماین وسیع خلفی، و به پریوست بخیه زده می‌شود، پس از جابجایی قدامی فلاپ فاسیال نمایان می‌شود، فلپ فاسیال غضروف elevate شده را می‌پوشاند. Full thickness skin graft از ناحیه اینگوینال یا قفسه سینه برداشت شده و سطح خلفی نئواوریکل را می‌پوشاند (شکل ۱۹۵.۹). Split thickness skin graft ازتمپورال اسکالپ نیز ممکن است برای این منظور استفاده شود. بلاستر xeroform در جای خود محکم شده است. اگر گوش طرف مقابل برجسته باشد، ممکن است اتوپلاستی در همین مرحله انجام شود. در این مرحله به بیماران مبتلا به آترزی شنوایی یک دستگاه هدایت استخوانی osseointegrated پیشنهاد می‌شود (شکل ۱۹۵.۱۰).

نتایج عالی زیبایی‌شناسی توسط Firmin با اصلاح روش ناگاتا گزارش شده است. به منظور بهینه‌سازی دفینیشن کونکا و حفظ عروق، اغلب از یک برش hemitransfixion برای جابجایی لوبول بدون حفظ یک پدیکل زیر جلدی در نزدیکی کونکا باول استفاده می‌شود. Firmin علاوه بر این از یک پایه غضروف خلفی استفاده می‌کند تا دفینیشن ریشه هلیکس و تراگوس را بهبود بخشد.

FIG. 195.6 Use of author-manufactured 3D-printed simulation rib to demonstrate mapping of the components of a costal cartilage framework. *B*، Base plate; *SF*، scaffold fossa; *T*، triangular fossa; *C*، concha cymba; *H*، helix; *AH*، antihelix; *ITC*، intertragal complex; *E*، elevation/projection wedge.

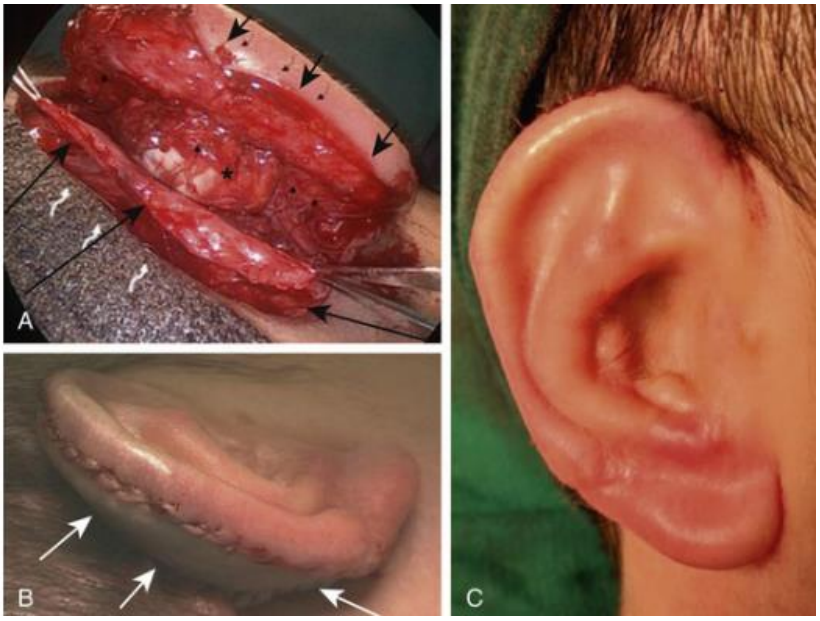

FIG. 195.9 Nagata second-stage elevation. (A) Perihelical incision is advanced posterior *(short black arrows)*. A posterior scalp flap is widely elevated with care to avoid injury to the hair follicles. An anteriorly based postauricular fascial flap is developed. The banked cartilage is sculpted into a crescentic projecting block and secured just posterior to the conchal bowl. The postauricular fascial flap *(long black arrows)* covers the projecting block *(asterisk)*. (B) The posterior scalp flap is advanced to the neopostauricular crease *(white arrows)*. (C) A full-thickness or split-thickness skin graft is used to cover the posterior surface of the reconstructed ear.

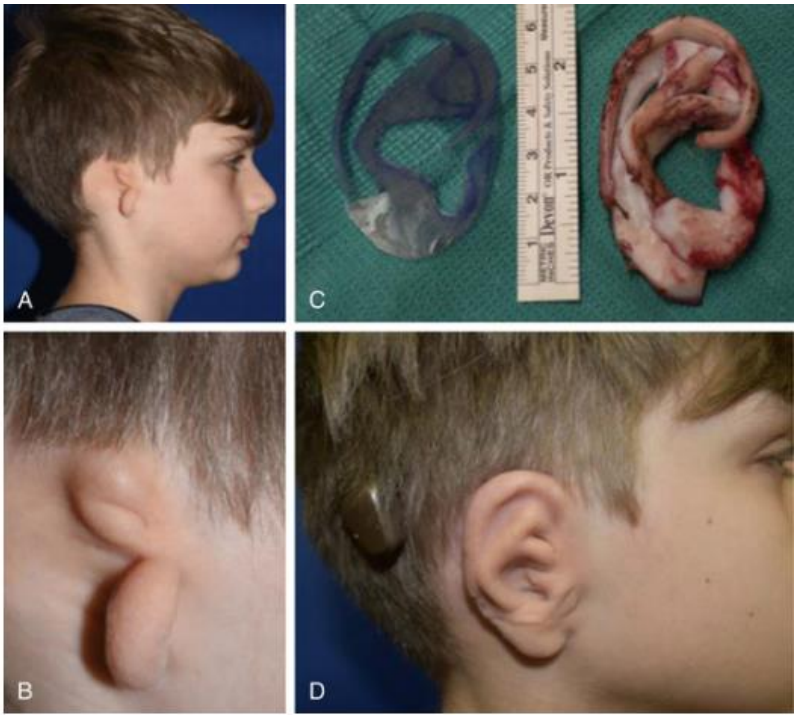

FIG. 195.10 Grade 3، lobular-type microtia. (A and B) Preoperative photographs of right microtic ear. (C) Template and carved costal cartilage framework. (D) Post two-stage Nagata reconstruction. Note excellent color match and inconspicuous percutaneous osseointegrated bone conduction device، which was performed as a single-stage implant concurrent with framework elevation.

تکنیک Brent:

برنت یک تکنیک اساسی را توصیف کرد که بر پایه و اساس تکنیک‌های Tanzer بنا شده است. چهار روش جراحی شامل:

۱) ایجاد چارچوب غضروف دنده اتوژن،

(۲) جابجایی لوبولار،

(۳) الویشن Framework و

(۴) بازسازی تراگال است.

برنت بیش از ۱۰۰۰ مورد بازسازی گوش را عمدتاً به عنوان مکاتبه شخصی و نه به عنوان نتایج مبتنی بر داده گزارش کرده است، اما شامل یک تجربه قوی و پیشگام از یک جراح است. برنت بر اعتقاد راسخ خود به انعطاف پذیری بیشتر بازسازی غضروف اتوژن در مقایسه با ایمپلنت‌های آلوپلاستیک تاکید می‌کند و موارد متعددی از اکسپوژر MedPor را ذکر می‌کند.

مشابه تکنیک ناگاتا، در تکنیک برنت، صفحه پایه از سینکودروزیس دنده‌های ۷/۶ به دست می‌آید و هلیکس از اتصال شناور (floater)، دنده ۸ شکل می‌گیرد.
وجه تمایز عدم وجود جزئیات سه بعدی است که توسط ویژگی آنتی‌هلیکس در چارچوب ناگاتا ارائه می‌شود. با به تعویق انداختن ترنسپوزیشن لوبولار تا مرحله دوم، ظاهر غیرمعمول گوش در تکنیک برنت باقی می‌ماند، درحالی‌که در تکنیک ناگاتا، ظاهر طبیعی گوش پس از مرحله اول وجود دارد.

زمانبندی:

زمان عمل جراحی بازسازی گوش با غضروف اتوژن، بسته به روش ساخت چارچوب، بین سنین ۶ تا ۱۰ سال است. دامنه سنی نشان دهنده سازش بین انجام زودهنگام جراحی برای جلوگیری از تأثیر منفی روانی اجتماعی در مقابل انتظار تا زمانی است که غضروف‌های دنده کافی وجود داشته باشد.
عوامل متعددی از جمله اندازه گوش معمولی طرف مقابل، اندازه کودک و سلامت و تغذیه کلی، آمادگی برای بازسازی را تعیین می‌کند. ما تکنیک ناگاتا را ترجیح می‌دهیم که اغلب تغییرات توصیف شده توسط فیرمین را بسته به آناتومی بیمار و درجه میکروتیا انجام می‌دهد.
تکنیک ناگاتا به حجم قابل توجهی از غضروف دنده نیاز دارد. معیارها، اندازه محیط قفسه سینه در سطح گزیفوییید حداقل ۶۰ سانتی‌متر و طول کافی دنده ۸ برای ریم هلیکس و ضخامت دنده‌ها برای صفحه پایه است که معمولاً در سن ۱۰ سالگی ایجاد می‌شود. با این حال، این روش - به دلیل تنوع زیاد در کودکان، به ویژه مربوط به چاقی، از قابلیت اطمینان پایینی برخوردار است.
از آنجا که تکنیک برنت نیاز به غضروف کمتری دارد، ممکن است در سن ۶ تا ۷ سالگی، زودتر از روش ناگاتا انجام شود. درعوض ممکن است یک چارچوب گوش با دفینیشن کمتر باشد. در موارد میکروتیای دوطرفه یا در بیمارانی با گوش کوچک طرف مقابل، ممکن است زودتر اقدام شود.
ارزیابی کمی از غضروف دنده قبل از عمل با استفاده از تصویربرداری سی‌تی D_3 قفسه سینه برای جلوگیری از عارضه غضروف ناکافی، گزارش شده است. گروه ما در حال بررسی نقش بالقوه سونو به عنوان یک گزینه کمتر تهاجمی برای ارزیابی غضروف دنده قبل از عمل است.

بازسازی آلوپلاستیک

MedPor / SuPor

ایمپلنت‌های زیست سازگار(biocompatible) آلوپلاستیک مانند پلی اتیلن density porous به عنوان جایگزینی برای غضروف‌های اوتولوگوس دنده برای بازسازی میکروتیا استفاده شده است. از مزایای آن می‌توان به پتانسیل نتایج زیبایی شناختی عالی، توانایی انجام بازسازی میکروتیا در سنین پایین اشاره کرد، زیرا به حجم غضروف دنده، عوارض محل اهدا کننده دنده و نیاز به ایجاد چارچوب وابستگی ندارد. با این حال، ایمپلنت‌های آلوپلاستیک میزان شکستگی، اکستروژن، عفونت و نیاز به نگهداری و مراقبت‌های بعد از عمل را دارند. میزان عوارض می‌تواند بسیار زیاد باشد اما با تجربه بهتر می‌شود. روش MedPor / SuPor

اغلب به صورت یک مرحله انجام می‌شود. یک برش postauricular ایجاد می‌شود تا امکان برداشتن غضروف باقیمانده فراهم شود. یک فلپ فاشیال تمپورال (TPF) برای پوشش دادن ایمپلنت آلوپلاستیک سفت و سخت ایجاد می‌شود. خونرسانی توسط هر دو عروق تمپورال قدامی و خلفی تأمین می‌شود. TPF ممکن است آندوسکوپیک از طریق برش postauricular برداشت شود، که کار سختی است؛ اما از خطر آلوپسی و اسکار جلوگیری می‌کند. فلپ TPF سپس روی ایمپلنت آلوپلاستیک پهن (draped) می‌شود و پوشش اپیتلیال روی فلپ نازک پایه دار عروقی توسط Full thickness skin graft تأمین می‌شود.

پروتزهای مصنوعی:

درحالی‌که پروتزها از خطرات جراحی، مانند موارد مرتبط با برداشت دنده، اجتناب می‌کنند، بیماران با پروتز در مقایسه با بیماران با گوش‌های بازسازی شده، پروتز را به عنوان بخشی از خود نمی‌دانند. همچنین مشکل هزینه، تعمیر و نگهداری و نیاز به جایگزینی هر پروتز مصنوعی طی ۶ ماه تا ۲ سال قبل از قابل توجه‌شدن دارد. به علاوه، اگر تغییرات فصلی باعث تغییر رنگ پوست شود، تمایز پروتز مشخص می‌شود. برای بیمارانی که کاندیدای جراحی ضعیفی هستند، پروتز جایگزین جذابی است.

عوارض ناشی از بازسازی اتولوگوس گوش:

عوارض می‌تواند شامل فلپ پوست، چارچوب یا محل اهدا کننده قفسه سینه باشد. اگرچه پوست اوریکل گوش به خوبی واسکولاریزه شده است، کمپرمایز فلپ پوستی یکی از عوارض شایع است که اغلب مربوط به یک فلپ بسیار نازک است. دهیسنسی یا تاخیر در ترمیم زخم، ثانویه به کشیدگی پوست یا عفونت ممکن است منجر به اکسپوژر چارچوب شود. اگر ناحیه درگیر کوچک و در مکان مطلوبی مانند عمق کانکا باشد، ممکن است درمان لوکال زخم (local wound care) باعث بهبود خود به خودی شود. با این حال، اگر بعید است که زخم به موقع بهبود یابد و یا احتمال عفونت وجود داشته باشد، عمل salvage اجباری است. بسته به میزان و محل از دست دادن فلپ پوست، روش‌های salvage ممکن است شامل graft پوست، فلپ موضعی یا فلپ فاشیال TPFF (temporoparietal) باشد. پوشش پوست برای به حداقل رساندن تحلیل یا جذب غضروف یا بدترشدن عفونت که به حذف یا خارج‌کردن چارچوب نیاز دارد، حیاتی است. TPFF جایگزینی برای پوشاندن چارچوب گوش هنگام استفاده از implants یا چارچوب‌های غضروف salvage است. نازکی و انعطاف پذیری TPFF دیستورشن چارچوب را به حداقل می‌رساند، درحالی‌که عروق غنی آن باعث سرویوال عالی پیوند پوست می‌شود. با توجه به نزدیکی محل بازسازی اوریکل، انتقال اگزیال برای TPF ایده آل است (شکل ۱۹۵.۱۱). اکسپوژر پریفرال کوچکتر را می‌توان با یک فلپ فاسیا لوکال رندوم مدیریت کرد (شکل ۱۹۵-۱۲).

زیبایی ناخوشایند چارچوب ممکن است به دلیل غضروف ناکافی، کمبود پروجکشن و بد قرارگیری (malposition) باشد که ممکن است مربوط به تجربه جراح باشد. به همین منظور، چندین مدل آموزشی برای شکل دهی چارچوب غضروف موجود است. تمرین هر مرحله با جزئیات به شبیه‌سازی بیومکانیک و

درک لمسی پردازش و حکاکی غضروف دنده کمک می‌کند. ماگریتز گزارش می‌دهد که به جای الگوبرداری از گوش مقابل، از الگوی استاندارد مطابق با قد و عرض ضلع طبیعی استفاده شود، به طوری که برای جراح شکل دهی چارچوب شنوایی اسان می‌شود. برای نمای لترال، ساختن یک چارچوب زیبایی شناختی با تمام ویژگی‌های مشخصه آن مهم‌تر از مطابقت با گوش مقابل است؛ زیرا نماهای جانبی گوش فرد هرگز به طور همزمان مشاهده نمی‌شوند.

عوارض احتمالی در محل دهنده دنده شامل خونریزی، عفونت، پنوموتوراکس، آسیب عصب بین دنده‌ای، درد، سیکاتاریزاسیون و تغییر شکل دیواره قفسه سینه است. با حفظ پریکندری از تغییر شکل دیواره قفسه سینه و آسیب پلور جلوگیری می‌شود. ناگاتا شواهد گروس و هیستولوژیکی مربوط به بازسازی غضروف قفسه سینه را پس از بازگشت تیکه‌های غضروف (diced) بدون استفاده در sleeve پریکندری نشان داده است.

Future Horizons

Tissue Engineering

مهندسی بافت با داربست‌های جدید دارای نوید فوق العاده‌ای به عنوان جایگزینی برای بازسازی دنده اتولوگ یا بازسازی آلوپلاستیک است. تکنیک‌های چاپ سه بعدی برای بازسازی کامل اوریکل گوش اعمال شده است.

خصوصیات بیومکانیکی مشاهده شده در بافت‌ها باعث تولید مواد مناسب می‌شود. چاپ سه بعدی داربست‌های بافت خاص بیمار با ریز معماری تعریف شده ایجاد شده است (شکل ۱۹۵.۱۳)

درحالی‌که اخیراً در چین غضروفهای با مهندسی بافت برای بازسازی گوش انسان تشریح شده است، اما موانع متعددی برای اجرای بالینی انسان در ایالات متحده باقی مانده است . به دلیل چالش‌های نظارتی و هزینه‌ها و منابع موجود، در حال حاضر هیچ مسیر عملی برای ترنسلیشن بالینی وجود ندارد. تعیین تعداد سلول‌های لازم و انواع سلول‌های مطلوب برای seeding همچنان مانعی برای دستیابی مطمئن به رشد غضروف مناسب، است. کشت همزمان سلول‌های غضروفی با جمعیت سلول‌های پرتوان ممکن است تعداد کندروسیتهای لازم را کاهش دهد. طراحی داربست ممکن است در «غضروفی بودن» آن نیز نقش داشته باشد. یک محلول چاپ بیولوژیکی که مواد داربست و کندروسیت‌ها را از بین می‌برد و جایگزین آنها می‌کند، در مرحله آزمایش بالینی تولید است، که همراه با افزایش الزامات نظارتی، مانع ترجمه بالینی گسترده است. علیرغم این چالش‌ها، طراحی کامپیوتری و چاپ سه بعدی نوید بزرگی برای بازسازی میکروتیا می‌دهد. مدل‌های قبل از عمل و توسعه شبیه سازهای شکل دهی دنده نحوه استفاده از این فن آوری‌ها را نشان می‌دهد (شکل ۱۹۵.۶ را ببینید).

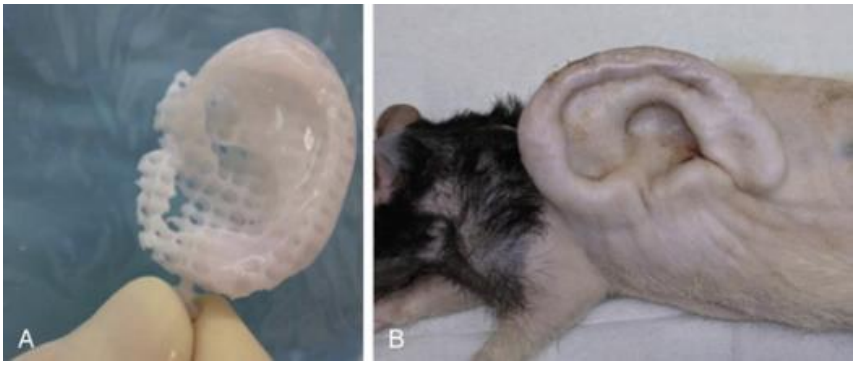

FIG. 195.13 Preclinical tissue engineered ear cartilage. (A) 3D printed، patient-specific polycaprolactone scaffold seeded with a chondrocyte/hyaluronic acid hydrogel. (B) Two-month subcutaneous implant on the dorsum of athymic rodent with preservation of auricular features.

نکات مهم فصل ۱۹۵

✓ میکروشیا در مردان و در سمت راست و به‌صورت یک‌طرفه شایع‌تر است.

✓ طول نرمال گوش بالغین ۵/۵cm ـ ۶/۵ است که ۹۰٪ کودکان در سن ۸ سالگی به این سایز می‌رسند.
(طبق فصل اتوپلاستی رسیدن به سایز نرمال گوش در ۵y/o)

❊ درمان لترال میکروشیا لندمارک قسمت فوقانی هلیکس ← کریز پلک فوقانی

❊ در بررسی بیماران با microtia:

۱) CT تمپورال

۲) گرافی مهره‌های گردنی

۳) سونوگرافی کلیه و

۴) پانورکس جهت بررسی malocclusion در همه بیماران گرفته می‌شود.

• انواع میکروشیا

Type I

تمام ساختارهای major موجود می‌باشند، در هنگام ترمیم نیاز به بافت اضافی نمی‌باشد.

Lop ear، cup ear، mildly constrictal ear

Type II

ساختمان‌های ماژور موجود است؛ ولی کمبود بافت وجود دارد } Challenge در بازسازی آن بیشتر است.

آتیپیکال میکروشیا

Type III ← lobule Type، ear deformity، peanut

• در بازسازی با غضروف دنده ۲ روش

Brent's

۳ یا ۴ مرحله / سن مناسب ۶ـ ۸y

برداشتن دنده از سمت مقابل

Nagata

۲ مرحله / سن مناسب ۱۰y

برداشتن دنده از همان سمت

✓ حداقل سن بازسازی با غضروف اتوژن ۶y است جهت رشد غضروف دنده و گوش سمت مقابل

✓ پیشنهاد برخی جراحان ← انتظار تازمانی‌که دیامتر chest ← ۶۰cm شود.

✓ الگو در بازسازی معمولاً ۱ـ۲mm کوچک‌تر از گوش نرمال رسم می‌شود.

✓ بعد از برداشتن دنده، CXR در ریکاوری جهت R/O پنوموتوراکس باید گرفته شود.

✓ اگر ارتفاع دو گوش >۱۵mm با هم اختلاف داشته باشند باید جهت بازسازی framework از دنده استفاده کرد.

✓ اگر اختلاف ارتفاع دو گوش <۱۰mm باشد می‌توان به‌وسیله existing suture آن را expand کرد و معمولاً با ترکیب unfurling و uncapping و با استفاده از Composit گرافت ارتفاع آن را افزایش داد. همچنین ریشه هلیکس با سوچور V-Y در augmentکردن ارتفاع عمودی کمک‌کننده است.