

پوست

مفاهیم پایه و مهارت‌های ضروری جراحی در مطب

Basic Surgical Concept and Essential Surgical Skills

خلاصه درس به همراه مجموعه سؤالات آزمون ارتقا و بورد پوست با پاسخ تشریحی

پوست ۲۹

Robinson 2015

کتاب آمادگی آزمون ارتقا و بورد ۱۴۰۱

ترجمه و تلخیص: دکتر بیتا ساقی

متخصص و جراح پوست و مو و زیبایی و دارای بورد تخصصی

مقدمه ناشر

موسسه‌ی رهپویان شریف با بیش از بیست و دو سال تلاش در زمینه‌ی چاپ و نشر کتب آمادگی آزمون‌های ارتقاء و بورد تخصصی در بین داوطلبان جایگاه ویژه‌ای دارد.

از این‌رو با توجه به زمان اندک داوطلبان محترم، برای مطالعه‌ی تکست اصلی و حجم بالای مطالب، موسسه‌ی رهپویان شریف ساختار منحصر به فرد خود را این‌گونه ارائه داد تا با دسترسی داوطلبان به خلاصه مطالب موجود در رفرنس و همچنین مرور مطالب در قالب سوالات ارتقاء و بورد چند سال اخیر، در زمان کم بتوان به نتیجه‌ی مطلوب رسید.

همچنین در کنار ساختار اصلی کتب کیمیا، مجموعه کتاب‌هایی با عناوین اکسیر، سیمیا، مرور سریع، آسکی، مقالات و... تولید و در اختیار داوطلبان محترم قرار داده تا نیازهای علمی و آموزشی دستیاران و متخصصین رشته‌های مختلف مد نظر قرار گیرد.

کتاب حاضر که به رهپویان جامعه پزشکی تقدیم می‌شود نتیجه زحمات گروهی از زبده‌ترین مولفین بوده که هدف آن‌ها تهیه خلاصه‌ای در عین حال جامع از مطالب کلیدی کتب مرجع، در کنار بانکی از سوالات آزمون ارتقاء و بورد، جهت آمادگی علمی دستیاران محترم می‌باشد. در این کتاب علاوه بر این‌که سعی شده است کلیه نکات و موضوعات مهم آزمون‌ها با بیانی ساده و شیوا و به‌صورت کاملاً منظم پوشش داده شود، سوالات آزمون‌های مختلف دانشگاه‌ها و بورد نیز گردآوری و با استفاده از منابع معتبر معرفی و به‌طور تشریحی به آن‌ها پاسخ داده شده است. شالوده تنظیم این مجموعه آخرین ویرایش منابع آزمون‌های ارتقاء، گواهینامه و دانشنامه تخصصی تعیین شده از سوی دبیرخانه شورای آموزش پزشکی و تخصصی بوده که شامل ویرایش چهارم Bolognia 2018 و ویرایش چهارم Robinson 2015 بوده است.

امیدواریم این کتاب نیز همانند دیگر کتب موسسه رهپویان شریف مورد استقبال شایان جامعه پزشکی قرار گیرد.

دکتر مهدی شریف

ریاست موسسه رهپویان شریف

موسسه انتشاراتی رهپویان شریف

سرشناسه	:	ساقی، بیتا، ۱۳٦٦-
عنوان و نام پدیدآور	:	مفاهیم پایه و مهارت‌های ضروری جراحی در مطب= Basic Surgical Concept and Essential Surgical Skills : خلاصه درس به همراه مجموعه سؤالات آزمون ارتقا و بورد پوست با پاسخ تشریحی Robinson 2015 کتاب آمادگی آزمون ارتقا و بورد ۱٤۰۱/ ترجمه و تلخیص بیتا ساقی.
مشخصات نشر	:	تهران: رهپویان شریف، ۱٤۰۰.
مشخصات ظاهری	:	٤۳۱ ص.: مصور (رنگی).
فروست	:	پوست ؛[ج.] ۲۹.
شابک	:	دوره978-600-09-2994-7 :؛ ۱۵۳۰۰۰۰ ریال :978-600-09-3139-1
وضعیت فهرست نویسی	:	فیپا
یادداشت	:	کتاب حاضر ترجمه و تلخیص کتاب "Surgery of the Skin Procedural Dermatology,3rd ed, 2014 " به ویراستاری جون کی. رابینسون ... [و دیگران] است.
موضوع	:	پوست -- بیماری‌ها Skin -- Diseases پوست -- جراحی Skin -- Surgery پوست -- بیماری‌ها -- آزمون‌ها و تمرین‌ها Skin -- Diseases -- Examinations, questions, etc. پوست -- جراحی -- آزمون‌ها و تمرین‌ها Skin -- Surgery -- Examinations, questions, etc.
شناسه افزوده	:	رابینسون، جون کی.
شناسه افزوده	:	Robinson, June K.
شناسه افزوده	:	پوست:[ج] ۲۹.
رده بندی کنگره	:	RL۷۱
رده بندی دیویی	:	۵/٦۱٦
شماره کتابشناسی ملی	:	۸۷۲۰۳۰۳

مبتکر بزرگترین طرح های آموزش پزشکی در کشور

عنوان کتاب : مفاهیم پایه و مهارت‌های ضروری جراحی در مطب/ Robinson 2015/ خلاصه درس به همراه مجموعه سؤالات آزمون ارتقاء و بورد پوست با پاسخ تشریحی/کتاب آمادگی آزمون ارتقاء و بورد ۱٤۰۱ ترجمه و تلخیص : دکتر بیتا ساقی حروفچینی و صفحه آرایی : رهپویان شریف طراح و گرافیست : رهپویان شریف	چاپ و لیتوگرافی: رهپویان شریف نوبت چاپ : اول ۱٤۰۰ تیراژ : ۳۰۰ جلد شابک دوره : ۷-۲۹۹٤-۰۹-٦۰۰-۹۷۸ شابک : ۱-۳۱۳۹-۰۹-٦۰۰-۹۷۸ بهاء: ۱۵۳/۰۰۰ تومان

آدرس: تهران – خیابان فاطمی غربی نبش جمال زاده – پلاک ۲۷٤ – طبقه دوم

صندوق پستی : ۱٤۱۸۵/۳۱۳ www.drsharif.org

شماره تماس: ۰۲۱- ٦٦۹۰۸۰۰۰ info@drsharif.org

این اثر تحت حمایت قانون مولفین و مصنفین قرار دارد و هرگونه کپی برداری از این اثر پیگرد قانونی دارد.

به نام یگانه هستی

با سلام و احترام خدمت همکاران محترم متخصص پوست و دستیاران عزیز رشته تخصصی درماتولوژی
با توجه به این‌که رشته تخصصی درماتولوژی در حال گذار به سوی جراحی‌های درمانی و زیبایی می‌باشد و باید در این زمینه آموزش‌های تئوری و عملی دید، لذا بر آن شدیم که رفرانس جراحی رابینسون را که اخیراً جزو رفرانس‌های این رشته قرار گرفته برای شما ترجمه کنیم. کتاب رابینسون، تکنیک‌های جراحی روز دنیا را به تفصیل توضیح داده و کتابی بسیار مفید و کاربردی است.
تا حد امکان سعی بر آن شد که ترجمه بدون استنباطات شخصی و به‌طور واقعی باشد ولی خواهشمند است که در صورت مشاهده هرگونه اشتباه یا جهت برقراری ارتباط با آدرس اینستاگرام اینجانب (*dr.bitasaghi*) یا آدرس ایمیل *dr.saghi 2020@yahoo.com* در ارتباط باشید.

ارادتمند دکتر بیتا ساقی
تابستان ۱۴۰۰

راهنمای بخش‌ها و امکانات اپلیکیشن رهپویان شریف

از سال ۱۳۹۹ و در جهت ارتقای سطح آموزش‌های موسسه رهپویان شریف، خدمات بسیار متنوعی که در ادامه به آنها پرداخته می‌شود در قالب **اپلیکیشن رهپویان شریف** ارائه می‌شود. شما می‌توانید به آسانی و با مراجعه به سایت موسسه به آدرس WWW.DRSHARIF.ORG نسبت به نصب اپلیکیشن و استفاده از امکانات آن اقدام فرمایید.

معرفی بخش‌ها

منوی اپلیکیشن:
لیست تمام ابزارها، آموزش استفاده و ارسال تیکت پشتیبانی در این منو قرار دارد

اسکن QR:
شما با این ابزار می‌توانید QR های موجود در کتب هوشمند را اسکن کرده و مستقیما محتوای مرتبط با آن مبحث را مشاهده فرمایید.

تازه‌ها:
در این بخش آخرین محتوای رشته تخصصی شما که به روز رسانی شده نمایش داده می‌شود و می‌توانید با کلیک بر روی هرکدام، آن را مشاهده فرمایید.

آموزش و آزمون:
در این بخش می‌توانید لینک برگزاری کارگاه‌های آنلاین، آخرین گایدلاین‌ها، متون رفرنس انگلیسی، دوره‌ها و آزمون‌های تخصصی، و تمام آنچه که برای آمادگی آزمون‌ها نیاز است را مشاهده فرمایید.

محتوای من:
در این بخش، ویدئوها، پادکست‌ها، تصاویر، متون و... مرتبط با رشته تخصصی شما قرار گرفته است.

فروشگاه آنلاین:
چنانچه قصد تهیه بسته‌های تخصصی رشته خود را داشته باشید، می‌توانید با مراجعه به بخش فروشگاه، آن را مشاهده و تهیه فرمایید.

فلش کارت:
در بخش فلش کارت می‌توانید بسته‌های متنوع سوالات پرتکرار و مهم همراه با نکات کلیدی که توسط اساتید طراحی شده‌اند را مشاهده و آنها را مرور نمایید.

اخبار:
تمام اطلاع‌رسانی‌های مهم رشته شما در این بخش صورت گرفته و شما می‌توانید به آسانی از آنها مطلع گردید.

با آنکه خدمات ارائه شده در این اپلیکیشن که قابل استفاده در انواع موبایل‌های اندرویدی و IOS بوده بسیار متنوع است، لیکن طراحی آن به نحوی است که کاربر بتواند به آسانی و بدون کوچک‌ترین پیچیدگی از تمام قابلیت‌های آن استفاده نماید. لازم به ذکر است در آینده نزدیک و طبق برنامه‌های توسعه‌ای، امکانات و ابزارهای متنوع و کاربردی دیگری متناسب با نیاز داوطلبان گرامی به آن اضافه گردید.

فهرست

بخش اول: مفاهیم جراحی پایه ۹

فصل ۱: آناتومی درماتولوژی پروسیجری ۹

فصل ۲: تکنیک آسپتیک ۳۱

فصل ۳: بی‌حسی و بی‌دردی ۴۵

فصل ۴: ابزارها و متریال ۷۳

فصل ۵: ارزیابی بیمار، رضایت آگاهانه، ارزیابی قبل عمل و مراقبت ۸۵

فصل ۶: آنتی‌بیوتیک‌ها ۹۵

فصل ۷: ترمیم زخم ۱۰۷

فصل ۸: ترمیم زخم و تأثیر آن روی پانسمان و مراقبت پس از عمل ۱۳۹

بخش دوم: مهارت‌های ضروری جراحی ۱۶۳

فصل ۹: الکتروسرجری ۱۶۳

فصل ۱۰: کرایوسرجری ۱۸۳

فصل ۱۱: تکنیک‌های بیوپسی پوست ۲۰۱

فصل ۱۲: تکنیک‌های انسزیون، درن‌گذاری و exteriorization ۲۱۳

فصل ۱۳: تکنیک سوچور ۲۲۷

فصل ۱۴: بستن کمپلکس لایه‌لایه صورت ۲۶۱

فصل ۱۵: هموستاز ۲۷۷

فصل ۱۶: الیپس، واریاسیون‌های الیپس و ترمیم Dog-ear ۲۹۱

فصل ۱۷: فلپ‌های پوستی با الگوی رندوم ۳۰۷

فصل ۱۸: فلپ‌ها با الگوی محوری ۳۵۱

فصل ۱۹: گرفت پوست ۳۷۹

فصل ۲۰: اصلاح اسکار آکنه ۴۰۵

فصل ۲۱: اصلاح اسکارهای جراحی ۴۱۷

بخش اول: مفاهیم جراحی پایه

فصل ۱: آناتومی درماتولوژی پروسیجری

- ترمیم زخم و نتیجه نهایی جراحی به:
  ۱) محل آناتومیک،
  ۲) ساختار پوست و
  ۳) اینتراکشن عملکردی پوست با المان‌های زیرین ناحیه بستگی دارد.
- جلوگیری از ایجاد تنشن دینامیک روی مارژین‌های آزاد پلک، ریم نازال، هلیکس گوش و لب در هنگام پروسیجر باعث حفظ آناتومی ناحیه می‌شود.
- یونیت‌های زیبایی صورت و خطوط تنشن پوستی برای برنامه‌ریزی پروسیجر به‌کار می‌روند.
- اطلاع از اعصاب حسی برای بلوک عصبی رژیونال مؤثر، ضروری است.
- عمق انسزیون ابتدایی، سطح مناسب undermining و محل سوچورها بستگی به اطلاعات شما از آناتومی زیرین دارد.
- اطلاع از آناتومی رژیونال و درناژ آن با سیستم لنفاوی برای ارزیابی ملانوم، SCC و سایر بدخیمی‌های پوستی اگرسیو مهم است.
- فلپ‌ها برای جلوگیری از لنفادم پایدار پس از عمل طراحی شده‌اند.
- توپوگرافی سوپرفیشیال یا لندمارک‌های سطحی برای محل‌یابی عروق خونی، اعصاب حسی و حرکتی و داکت‌های لنفاتیک به‌کار می‌روند.

ساختار پوست و بیومکانیک‌های عملکردی

- کلاژن و الاستین درمال، چربی و عروق خونی و اعصاب ساب‌کوتانه، نقش در بیومکانیک عملکردی پوست دارند.
- در حالی‌که اپی‌درم تقریباً هیچ نقش بیومکانیکی ندارد، جانکشن درمواپی‌درمال در ترمیم زخم مهم است.

اپی‌درم

- خارجی‌ترین لایه پوست
- لایه ممتد رژنره‌شونده از اپی‌تلیوم سنگفرشی مطبق
- ضخامت
  - پلک و ژنیتال: ۰/۰۴ mm
  - کف دست و پا: ۱/۵ mm
- لایه بازال‌سل یا استراتوم ژرمیناتیووم:
  - متشکل از یک ردیف سلول اپی‌تلیال مکعبی

- به‌صورت عمودی در تماس با جانکشن درمواپی‌درمال
- کراتینوسیت‌های بازال
- سلول‌های بنیادی فعال
- پرولیفره شدن هتروژنوس
- تأمین هموستاز با متعادل کردن سلول‌های پرولیفراسیون (فاز S) و سلول‌های non cycling (فاز G0، G1 و G2)
- سلول‌های بنیادی non cycling با ایجاد زخم می‌توانند به‌کار گرفته شوند.
- ضخامت پوست با سن، نژاد، جنس و درجه آسیب آفتابی تغییر می‌کند.

درم

- زیر جانکشن درمواپی‌درمال، کلاژن خصوصاً کلاژن تیپ I، ۷۵٪ درم را شامل می‌شود.
- در درم ادوانتیس و پاپیلاری، فیبرهای کلاژن به‌صورت شل بازآرایی شده و شبکه‌ای fine را ایجاد می‌کنند ولی در درم رتیکولار به‌صورت باندل‌های ضخیم درهم‌پیچیده هستند.

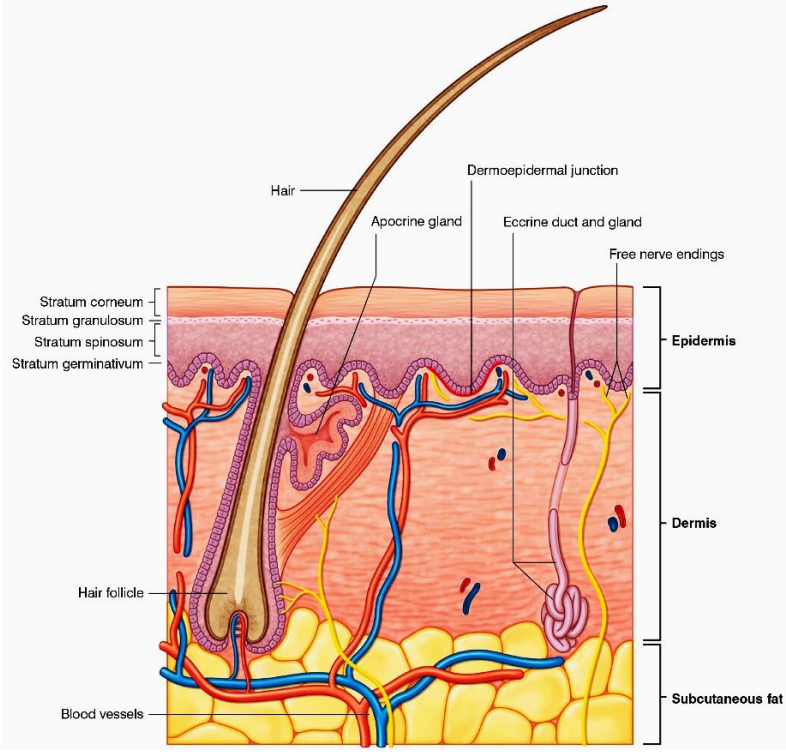

FIGURE 1.1 Skin consists of three major divisions: epidermis, dermis, and subcutaneous fat. (After White CR, Bigby M, Sangueza OP. What is normal skin? In: Arndt KA, LeBoit PE, Robinson JK, Wintroub BU, eds. *Cutaneous medicine and surgery*. Philadelphia: Saunders; 1996:3–41.)

- فیبرهای الاستیک
  - وزن خشک حداکثر ۳٪ درم
  - قطر ۳ـ۱ mm
  - نقش ماژور در الاستیسیتی پوست
  - در قسمت تحتانی درم و موازی اپیدرم
- ماتریکس درمال ← حاوی GAGs (هیالورونیک اسید و درماتان سولفات) و گلیکوپروتئین‌ها
- فیبرونکتین
  - گلیکوپروتئین فیلامانی ماژور در ماتریکس درمال
  - تولید توسط فیبروبلاست
  - دربرگیرنده باندل‌های کلاژن و الاستین
  - نقش در اتصال کراتینوسیت‌ها به بازال لامینا ← مهم در ترمیم زخم

الاستیسیتی اینترینسیک

- به‌عبارتی کش آمدن پوست
- نواحی که درم نسبتاً غیر قابل انعطاف و فاقد الاستیسیتی است (پشت، اسکالپ)، حتی درجات اندک روتیشن بافت منجر به بیرون‌زدگی نقطه محور می‌شود؛ در حالی‌که در نواحی با الاستیسیتی زیاد (پوست جوان صورت)، زاویه‌های بزرگ‌تر روتیشن، بدون بیرون‌زدگی جذب می‌شود.
- کشیدن پوست بین انگشت اشاره و شست جراح برای تخمین الاستیسیتی پوست قبل از ترمیم زخم کمک‌کننده است.
- رابطه stress-strain پوست در طول زمان تغییر کرده و رابطه‌ای خطی نمی‌باشد.

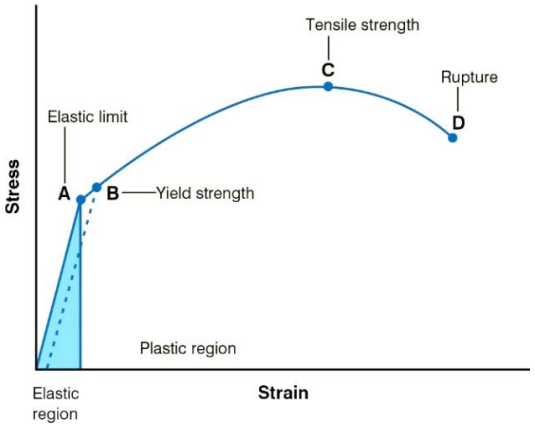

FIGURE 1.2 The stress–strain relationship. (After Marcus et al. 1990,5with permission from Journal of the American Academy of Dermatology Inc.)

- به‌طور کلی، در یک محل آناتومیکی خاص:
  - الاستیسیتی پوست فرد: مسن < جوان
  - الاستیسیتی پوست photodamaged < photoprotected
- پشت دست و آرنج: پوست به آسانی جابه‌جا می‌شود ولی نسبتاً غیر الاستیک است.
- در پوست غیر الاستیک مثل اسکالپ، حتی ۳۰ درجه زاویه بستن، موجب بیرون‌زدگی بافتی قابل توجه می‌شود.

پاسخ‌های بیومکانیکال پوست

- توسط استرس، الاستیسیتی، creep و ریلکسیشن استرسی تخمین زده می‌شوند.
- creep: حرکت پوست با قابلیت کشش آن در طول زمان مشخص می‌شود.

نوع مکانیکال: موجب دفورمه شدن پوست

- اغلب پهن شدن اسکارها در طول ۸ هفته اول بعد از جراحی رخ داده و در ۱۲ هفته کامل می‌شود.
- در نواحی اسکالپ، قسمت فوقانی پشت و ناحیه دلتوئید، مزیت اکسزیون برای اندیکاسیون‌های زیبایی به‌دلیل پهن شدن اسکارها در این نواحی compromise می‌شود.

آناتومی بافت نرم سر و گردن

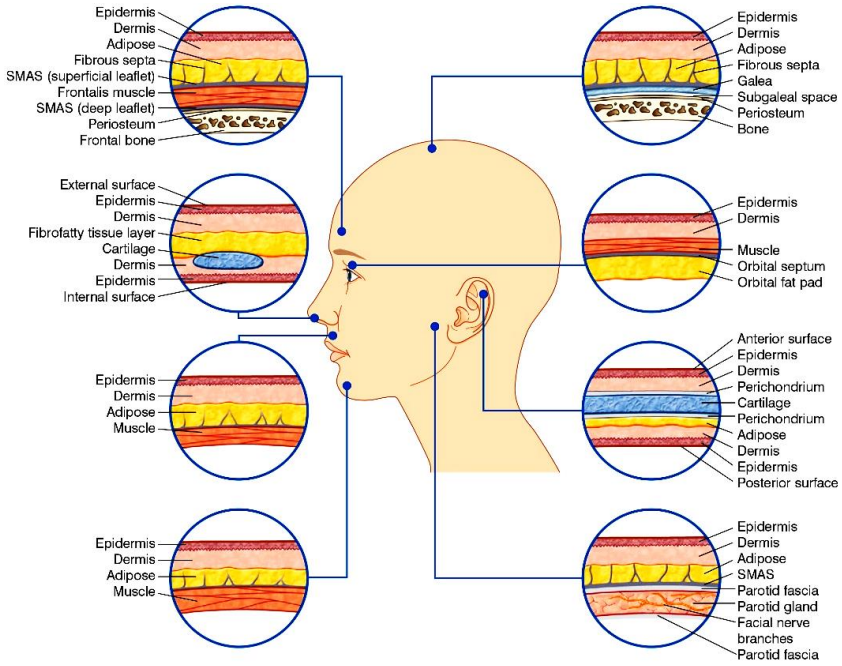

FIGURE 1.3 Facial skin cross-sections showing variations of the skin and its relationship to deeper layers. (Modified with permission from Wheeland RG. Cutaneous surgery. Philadelphia: WB Saunders; 1994:51.)

- اسکالپ ۵ لایه دارد (SCALP) که از سطح به عمق عبارتند از: پوست (S)، بافت ساب‌کوتانه (C)، آپونوروز (A) (گالئا)، بافت همبند شل (L) و پریوست (P)
- اعصاب و عروق پوستی اسکالپ در لایه درمال پوست و عروق بزرگ‌تر در چربی ساب‌کوتانه هستند.
- هیچ رگی در فضای ساب‌گالئال بافت همبند شل وجود ندارد که آن را مکانی ایده‌آل برای undermine بافت اسکالپ می‌کند.
- همه اعصاب و عروق اسکالپ از زیر سطح ابرو مبدأ می‌گیرند.
- هیچ عصب حرکتی در اسکالپ وجود ندارد.
- در طول جراحی، چربی ساب‌کوتانه اسکالپ، مقاومت زیادی به حرکت جانبی نشان می‌دهد و undermine مناسب حتی برای زخم‌های کوچک ضروری است.
- supply غنی عروقی اسکالپ بدین معنی است که undermine بافت ساب‌کوتانه با خونریزی بسیاری همراه است؛ برای حل این مشکل، اغلب درماتولوژیست‌ها، انسزیون خود را از بین گالئا انجام می‌دهند.
- گالئا، آپونوروزی است که عضله فرونتالیس از پیشانی را به عضله اکسی‌پیتالیس از اسکالپ خلفی مرتبط می‌کند؛ به همین دلیل این ناحیه یک ساختار واحد (عضله اکسی‌پیتوفرونتالیس) نامیده می‌شود.
- گالئا از خط اکسی‌پیتال فوقانی تا حدود ۲cm زیر خط موی فرونتال جایی‌که با SMAS درهم می‌آمیزد، گسترش می‌یابد.
- پوست پلک:
  - نازک‌ترین پوست کل بدن
  - Supply غنی عروقی
  - بدون چربی ساب‌کوتانه
  - پوست مستقیم روی عضله (با چربی اندک یا بدون چربی)
- در ناحیه پری‌اربیتال، عضلات ارادی ناحیه پری‌اورال و چانه مستقیماً به داخل پوست وارد می‌شوند، به همین دلیل چروک‌های دینامیک در این نواحی بسیار واضح هستند. عضلات خصوصاً در ناحیه چانه بسیار ضخیم و بزرگ هستند و Undermine اغلب دشوار و با افزایش خونریزی همراه است.
- در ناحیه پشت گوش و قدام ماستوئید، لایه چربی اغلب بسیار نازک است. خلفی‌ترین ناحیه غده پاروتید در این ناحیه، از عصب فاشیال محافظت می‌کند. این غده، خاکستری مایل به زرد و کمی قوام denseتر از بافت چربی دارد.

واحدهای کازمتیک صورت

- محدوده جانکشن‌های واحدهای آناتومیک صورت شامل: چین نازولابیال، سولکوس نازوفاشیال، چین منتولابیال و سولکوس پری‌اوریکولار و...
- این خطوط جانکشن، صورت را به واحدهای کازمتیک تقسیم می‌کند.

- سن و تماس با آفتاب، چروک‌ها را تشدید می‌کند که در طول خطوط تنشن relaxed پوستی ایجاد می‌شوند. این خطوط معمولاً در طول محور طولی عضلات زیرین ایجاد می‌شوند.
- ویژگی‌های سطحی (texture پیگمانتاسیون، کیفیت مو، سایز منافذ، کیفیت سباسه و پاسخ به محرک blush) درون یک واحد زیبایی یکسان است ولی الاستیسیتی و تحرک پوست ممکن است درون یک واحد متفاوت باشد.
- تغییرات حجم پوست و بافت نرم، مرتبط با سن و بیماری هستند.
- بازجذب استخوانی ناشی از aging، علت ماژور ظهور چهره دچار aging می‌باشد.
- زمانی‌که مندیبل با افزایش سن کوچک‌تر می‌شود، واحد زیبایی گونه و چانه برجسته‌تر شده بنابراین ناحیه پری‌اورال شبیه عروسک ـ با خطوط ماریونت می‌شود.
- همراه اوربیتوپاتی ناشی از تیروئید، بافت درمال و ساب‌درمال اینفیلتره شده و ناحیه ابرو ضخیم و coarse می‌شود. تغییر شکل ابرو به‌صورت شکل C لترال و بالج گرد بین لترال ابرو و فرورفتگی تمپورال وجود دارد. بهبود جراحی این بیماران با تغییر شکل ابرو با حذف چربی ابرو صورت می‌گیرد.

خطوط تنشن پوستی

- در طول سال‌ها، کشش کلاژن در جهت کشیدن عضلات، ایجاد خطوط می‌کند.
- بافت الاستیک، توانایی نگهداری شکل هموار پوست را دارد ولی با از بین رفتن الاستیسیتی پوست با افزایش سن، پوست اضافه به‌صورت چین و چروک درمی‌آید.
- چروک‌های خطی صورت در طول اتصالات فیبرهای SMAS ایجاد می‌شوند.
- در صورت نبود اتصالات فیبروزی پوست به عضله زیرین، نیروی جاذبه، پوست را به‌صورت شل و آویزان درمی‌آورد، مثل، اینفراربیتال، قسمت داخلی گونه و دفورمیتی گردن به‌صورت turkey gobbler .

توپوگرافی فاشیال و ارتباط با ساختارهای استخوانی صورت

- لندمارک‌های استخوانی صورت، فرونتال، ماگزیلاری، زایگوماتیک و مندیبولار
- قوس زایگوماتیک: برجسته‌ترین استخوان لترال گونه
- بخش خلفی قوس زایگوماتیک: کمک به یافتن بخش فوقانی غده پاروتید، شریان تمپورال سطحی و برخی شاخه‌های عصب فاشیال
- پروسس ماستوئید، پایین‌ترین بخش استخوان تمپورال بوده و به آسانی به‌صورت برجستگی گرد در بخش تحتانی سولکوس پست اوریکولار لمس می‌شود. این مورد، لندمارک تشخیص تنه عصب فاشیال است.
- پروسس ماستوئید:
  - در بالغین، محافظت از عصب فاشیال به محض خروج از skull از سوراخ استیلوماستوئید
  - تا بلوغ به‌طور کامل تکامل نیافته ⇐ در این زمان عصب فاشیال کامل محافظت نمی‌شود.
- سوراخ سوپراربیتال:
  - ۲/۵ cm یا حدود یک شست فاصله از خط وسط ریشه بینی

- لمس دقیقاً بالای اوربیت به‌صورت notch زیر ریم اوربیت
- خروج شریان، ورید و عصب سوپرااربیتال از skull از این notch
- عروق و عصب اینفرااربیتال
- عبور از سوراخ اینفرااربیتال در استخوان ماگزیلاری زیر ریم اینفرااربیتال
- در افراد غیر چاق: لمس به‌صورت یک ورودی ۱cm زیر ریم اینفرااربیتال در پشت ماگزیلا و سوپرولترال به آلای بینی

Box 1.1 Optimizing facial surgery

- Preserve the cosmetic units of the face. Remove additional tissue to place incisions at the junction of cosmetic units; use suspension sutures to fix advancing tissue to underlying support to prevent distortion of the free margins of the lip and eyelid.
- Place incisions into relaxed skin tension lines. With the patient seated, observe the formation of lines with animation of the face (e.g., grimace, frown, smile, pucker).
- Place suspension sutures into deep supporting structures: the mental crease, nasolabial fold at the junction with the alae, the zygomatic arch, the orbital rim.
- Mobilize tissue. Plan tissue movement to access the lax tissue of the temple, nasolabial fold, paranasal cheek, supraorbital and infraorbital lids, glabella, neck; use cycles of intraoperative loading with skin hooks on the skin of the wound edges to produce stress relaxation; temporary retention sutures place constant force on the wound edges.
- Reduce the wound size. Undermine tissue widely in a tissue plane that results in the least amount of bleeding and plicate the SMAS.

- سوراخ منتال
- معمولاً غیر قابل لمس
- در بخش میانی مندیبل
- با افزایش سن ← کاهش ارتفاع مندیبل ← بالاتر رفتن سوراخ منتال
- در بیماران با دندان مصنوعی: ۱ cm از مارژین تحتانی مندیبل در طول خط میدپاپیلاری

لندمارک‌های Anthropometric

- برای اهداف زیبایی و کد کردن پارامترهای ایده‌آل زیبایی و تناسب در صورت
- شروع توسط یونانی‌ها در زمان رنسانس
- داوینچی اولین دیاگرام دایره صورت را ایجاد کرد. در این دایره، خط رویش مو، نوک بینی و برجستگی جلویی چانه، یک قوس می‌باشند. یک خط از تراگوس گوش تا نوک بینی، شعاع این قوس است.

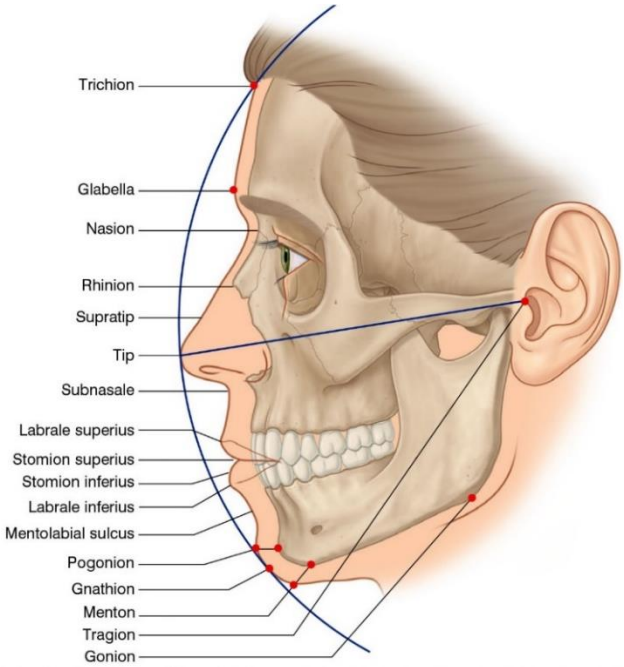

FIGURE 1.14 Anthropometric landmarks of the profile. (After Salasche SJ, Bernstein G, Senkarik M. *Surgical anatomy of the skin*. Norwalk, CT: Appleton & Lange; 1988, with permission of The McGraw Hill Companies Inc ©.)

نسبت‌های زیبایی فاشیال، صورت را به $\frac{1}{3}$ های نسبتاً مساوی تقسیم می‌کند.

- $\frac{1}{3}$ فوقانی صورت: از خط رویش جلویی مو تا گلابلا
- $\frac{1}{3}$ میانی صورت: از چشم‌ها و بینی در ناحیه گلابلا تا ساب‌نازال (بخش تحتانی بینی در محل اتصال کولوملا به لب پوستی فوقانی)
- $\frac{1}{3}$ تحتانی صورت: از ساب‌نازال تا منتون (پایین‌ترین نقطه چانه)
- صورت در حالت عمودی به ۵ قسمت تقسیم می‌شود که هر سگمان برابر با فاصله کانتوس داخلی و خارجی یک چشم است.

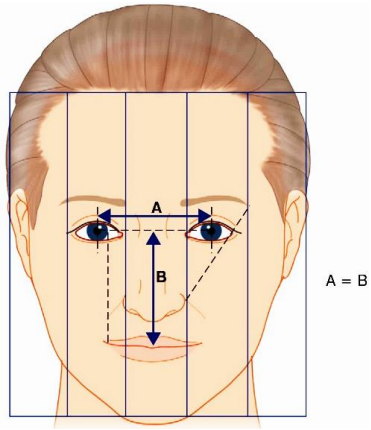

FIGURE 1.15 Central facial relationships. (After Salasche SJ, Bernstein G, Senkarik M. *Surgical anatomy of the skin*. Norwalk, CT: Appleton &

- عرض چشم برابر فاصله بین چشم‌ها (فاصله کانتوس‌های داخلی)، فاصله بین لترال کانتوس تا حاشیه خارجی هلیکس گوش در نمای فرونتال و عرض بینی از ناحیه آلا تا آلا می‌باشد.
- ابعاد مرکزی صورت: فاصله بین مردمک‌ها برابر با فاصله عمودی بین کانتوس داخلی تا پایین‌ترین نقطه ورمیلیون لب فوقانی است.
- ابروی ایده‌آل (توسط دو خط):

۱) یک خط از حاشیه لترال آلار تا کانتوس خارجی چشم که تا دم خارجی ابرو ادامه می‌یابد.

۲) یک خط به‌صورت مورب از حاشیه لترال آلار تا کانتوس داخلی و ابرو کشیده می‌شود و بالاترین نقطه قوس ابرو را مشخص می‌کند.

- لب ایده‌آل: از لیمبوس مدیال یک چشم تا لیمبوس مدیال چشم دیگر

لندمارک‌های آناتومیک صورت

غده پاروتید

- از بیمار می‌خواهیم دندان‌ها و فک را روی هم فشار دهد؛ حاشیه‌های عضله گونه را لمس می‌کنیم که عضله ماستر می‌باشد و مبدأ آن قوس زایگوماتیک و مقصد آن راموس، زاویه و تنه مندیبل است. غده پاروتید در نیمه خلفی عضله ماستر بوده و از تراگوس تا بالای زاویه مندیبل امتداد دارد. حاشیه قدامی این غده با کشیدن خطی از لترال کانتوس به پایین مشخص می‌شود.
- این غده سه ضلعی با مجرای پاروتید (مجرای استنسون) است که از حاشیه قدامی غده بیرون می‌آید.
- مجرای پاروتید: ترشحات غده پاروتید را به داخل دهان در مقابل دندان مولار دوم فوقانی می‌ریزد.

با خروج از حاشیه قدامی عضله ماستر، از عضله بوکسیناتور عبور کرده و وارد مخاط بوکال می‌شود.

- برش غده پاروتید ← ایجاد سینوس مترشحه ← اغلب بهبود خودبه‌خودی طی چند روز
- برش مجرای پاروتید ← اغلب ایجاد سینوس مترشحه مزمن ← نیاز به پروسیجر ترمیمی

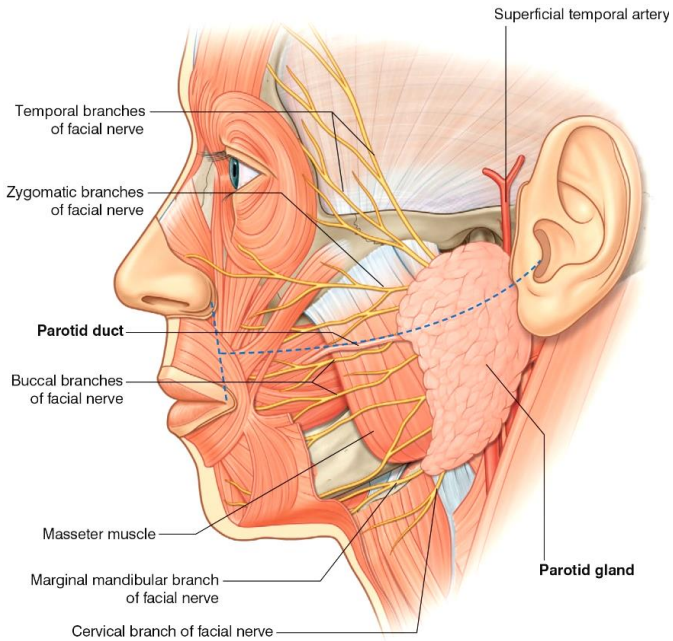

FIGURE 1.16 Branches of the facial nerve exit the anterior, superior, and inferior poles of the parotid gland. The point where the parotid duct crosses the anterior border of the masseter muscle is plotted along a line connecting the tragus to the middle of the upper lip, the tragolabial line. (After Robinson JK. Basic cutaneous surgery concepts. In: Robinson JK, Arndt KA, LeBoit PE, Wintroub BU, eds. *Atlas of cutaneous surgery*. Philadelphia: Saunders; 1996:1–4, with permission from Saunders.)

- عصب فاشیال: مرتبط با غده پاروتید است.
  - بخش خلفی فیبرهای آن توسط پاروتید محافظت می‌شود.
  - در حاشیه قدامی غده، فیبرهای آن سطحی‌تر هستند.
  - خروج شاخه‌های آن از بخش فوقانی، تحتانی و قدامی غده و معمولاً حضور در فاشیای عمقی عضله ماستر
- عصب فاشیال ← اگرچه نسبتاً عمقی است ولی شاخه‌های آن در پروسیجر جراحی مستعد آسیب هستند.
- شریان سوپرفیشیال تمپورال
  - عبور از بخش خلفی تحتانی غده پاروتید از اینفرالوبولار تا پره‌تراگال و ورود به چربی ساب‌کوتانه در بخش فوقانی غده پاروتید در قوس زایگوماتیک
  - پالس شریان در پره‌تراگال و در محل عبور از قوس زایگوماتیک و ادامه تا تمپل لمس می‌شود.

حفره تمپورال

- حاشیه‌ها: قوس زایگوماتیک، دم ابرو، خط اتصال کورونال و خط رویش تمپورال
- بالای بخش لترال گونه و بالای غده پاروتید
- لندمارک مهم برای تشخیص: سطحی‌ترین بخش شاخه تمپورال عصب فاشیال به‌عنوان danger zone

- مارژین لترال عضله فرونتالیس:
  - گسترش به نوک لترال ابرو در امتداد سوچور لاین کورونال
  - در مدیال و بالای این نقطه شاخه‌های عصب در زیر عضله محافظت می‌شوند و در لترال ابرو، عصب بالای SMAS قرار می‌گیرد و توسط لایه چربی بسیار نازک از آسیب حفظ می‌شود.

شریان فاشیال

- شاخه اکسترنال شریان کاروتید
- هنگام عبور از حاشیه تحتانی مندیبولار بلافاصله در قدام محل اتصال عضله ماستر قابل لمس است؛ در محل‌یابی شاخه مندیبولار عصب فاشیال کمک می‌کند.
- پس از عبور از حاشیه مندیبولار، شریان و ورید فاشیال از ناحیه قدامی فوقانی در جهت کامیشر دهانی حرکت می‌کند.
- نزدیک زاویه دهان شریان لابیال تحتانی و سپس شریان لابیال فوقانی چند شاخه می‌شوند.
- سپس شریان فاشیال در طول مدیال گونه نزدیک بینی حرکت می‌کند هم‌چنان که شریان انگولار، درست بالای تاندون کانتوس داخلی همراه شاخه‌های شریان افتالمیک وارد اربیت می‌شود.

عضله استرنوکلیدوماستوئید

- مبدأ: استرنوم و کلاویکل
- مقصد: پروسس ماستوئید و بخش لترال حاشیه اکسی‌پیتال
- حرکت همراه هم: خم کردن گردن
- حرکت تک تک: چرخاندن گردن و بلند کردن چانه
- عضله SCM: لندمارک سطحی غالب که گردن را به مثلث‌های قدامی و خلفی تقسیم می‌کند.
- این عضله و پروسس ماستوئید لندمارک‌های مهمی برای تشخیص عصب اسپاینال اکسسوری در اکسپوزترین محل در مثلث خلفی می‌باشند.

عضلات فاشیال

- شاخه‌های عصب فاشیال تمام عضلات اکسپرشن صورت را عصب‌دهی می‌کنند.
- مبدأ یا مقصد این عضلات، فقط پوست است (در مغایرت با عضلات بدن است که مبدأ و مقصد آن‌ها ساختارهای استخوانی متحرک است).
- فانکشن اصلی عضلات فاشیال، اکسپرشن است که در تعاملات بدون گفتگو و عملکرد دهان و پلک مهم است.
- SMAS یک لایه ممتد از فاشیا است که همه عضلات اکسپرشن صورت را پوشانده و به پوست رویی از طریق باندهای فیبروزی متصل می‌شود.
- اهمیت عضلات صورت در بیمارانی‌که عملکرد عصب فاشیال را به‌دلیل تروما یا سکته یا نتیجه موقت بی‌حسی موضعی از دست داده‌اند، آشکار است. مثال: آسیب دائمی عصب ← از بین رفتن دائمی یک‌طرفه عضله فرونتالیس ← از بین رفتن چروک‌های افقی پیشانی و پایین آمدن ابرو در همان طرف ← درمان موقتی سمت نرمال با تزریق بوتاکس جهت بلوک عملکرد عصب

- عضلات بخش فوقانی صورت (پری‌اربیتال) ← فعالیت در جهت عمودی
- عضلات بخش تحتانی صورت (پری‌اورال) ← فعالیت در جهت افقی و عمودی
- عضلات فرونتالیس upper face ← فعالیت به‌عنوان یک یونیت واحد ← به‌طور اولیه بالا بردن ابروها و به‌طور ثانویه بالا بردن پلک‌ها
- آسیب عصبی در upper face ← بیشتر ایجاد یک اختلال کازمتیک تا فانکشنال
- آسیب به اعصاب حرکتی lower face ← ایجاد اختلال کازمتیک و فانکشنال در نتیجه دیس‌فانکشن دهان

عضلات پری‌اربیتال

- عضله ماژور اطراف چشم‌ها، اوربیکولاریس اُکولی می‌باشد که هم بخش اربیتال و هم بخش پلکی (palpebral) دارد. عضله پلکی سپس به بخش‌های پره‌سپتال و پره‌تارسال تقسیم می‌شود. عضله در مدیال کانتوس فقط به استخوان متصل می‌شود.
- بخش palpebral که پلک را می‌پوشاند به آرامی باعث بسته شدن پلک می‌شود؛ انقباض بخش اربیتال عضله، پلک‌ها را محکم‌تر می‌بندد و آن‌ها را به داخل می‌کشاند.
- عضله اوربیکولاریس اُکولی، پلک را باز نمی‌کند، بلکه پلک توسط لواتور پلپبرا سوپریوریس (مبدأ: درون اوربیت و عصب‌دهی توسط شاخه‌های عصب سوم کرانیال) باز می‌شود.
- فقدان عملکرد اوربیکولاریس اُکولی، باعث فعالیت لواتور سوپریوریس شده و در نتیجه پلک‌ها بسته نمی‌شوند.
- عصب‌دهی اوربیکولاریس اُکولی:
  - به‌صورت اولیه توسط شاخه زایگوماتیک عصب فاشیال
  - بخش فوقانی عضله به‌طور نسبی توسط شاخه تمپورال عصب فاشیال هم عصب‌دهی می‌شود.
- فلج این عضلات توسط آسیب عصبی ← ناتوانی در بستن کامل یا محکم پلک‌ها و احتمال اکتروپیون
- عضلات دوطرفه کوروگیتور سوپرسیلی:
  - مبدأ: بخش مدیال حاشیه سوپرسیلیاری
  - مقصد: پوست ابرو
  - کشیدن ابروها به سمت مدیال و ایجاد hooding و ایجاع شعاع عمیق عمودی گلابلا
- عضله پروسروس (عضله میدلاین سولیتری):
  - مبدأ: بخش سوپریور استخوان‌های نازال
  - مقصد: پوست روی ریشه بینی
  - عصب‌دهی: شاخه‌های تمپورال عصب فاشیال
  - کشیدن بخش مدیال ابروها به سمت پایین

Table 1.1 Muscles of facial expression and their functions

Region	Muscle	Actions	Innervation
Forehead and brow	Frontalis	Raises the eyebrows and accentuates the horizontal wrinkles of the forehead, assists the opening of the eyelids widely	Temporal branch of the facial nerve
	Corrugator supercilii	Produces scowling by drawing the brow medially and downward	Temporal branches of the facial nerve
	Procerus	Draws the forehead and brows inferiorly to create transverse wrinkles at the nasal root	Temporal branch of the facial nerve
Eyelid	Orbicularis oculi	Closes the eye and blinks	Zygomatic branch of the facial nerve
	Levator palpebrae superioris	Opens the upper eyelid	
	Frontalis (see above)		
	Procerus (see above)		
Mouth	Orbicularis oris	Draws the lips together, pulls the lips against the teeth and puckers the mouth	Buccal and marginal mandibular branches of the facial nerve
	Buccinator	Flattens the cheek against the teeth and assists with whistling	Buccal branches of the facial nerve
	Levator labii superioris alaeque nasi, levator labii superioris, zygomaticus major, zygomaticus minor	Lip elevators – produce the smile	Zygomatic branch of the facial nerve
	Levator anguli oris, risorius	Lip elevators – produce the smile	Buccal branch of the facial nerve
	Depressor anguli oris, depressor labii inferioris	Lip depressors	Marginal mandibular branch of the facial nerve
	Platysma	Lip depressors	Marginal mandibular branch of the facial nerve
	Mentalis	Lower lip elevation and protrusion	Marginal mandibular branch of the facial nerve

عضلات نازال

- عضلات بینی
  - متغیر در گسترش و سیر تکاملی
  - اهمیت عملکردی اندک

عضلات پری‌اورال

- مهم‌ترین عضلات lower face، عضلات اطراف دهان هستند.
- شامل عضلاتی که لب‌ها را بالا ـ پایین برده و جمع می‌کنند.
- عضلات مستقیماً به پوست متصل می‌شوند.
- عضلات elevator لب از سمت داخل به خارج:
  - levator labii superioris
  - levator labii superioris alaeque nasi
  - zygomaticus major and minor
  - levator anguli oris

← مبدأ همه این عضلات: ماگزیلای فوقانی در نواحی اینفراربیتال

← مقصد همه این عضلات: لب فوقانی و چین ملولابیال

← با انقباض، لب را به بالا و پایین می‌کشند.

← levator anguli oris:

- مبدأ: حفره canine ماگزیلا
- مقصد: دو طرف زوایای دهان
- عمقی‌ترین عضله elevator

- عضله منتالیس: عصب‌دهی توسط عصب مارژینال مندیبولار

← به دپرسورهای لب در بالا و پلاتیسما در پایین متصل می‌شود و انقباض آن باعث بیرون‌زدگی لب و همچنین چانه apple dumpling (pitهای کوچک در پوست جایی که فیبرهای عضلانی پوست رویی را می‌کشند) می‌شود.

- دپرسورهای دهان از مدیال به لترال براساس اتصال به لب:
  - Depressor anguli oris
  - Depressor labii inferioris
  - پلاتیسما

← عصب‌دهی با شاخه مارژینال مندیبولار عصب فاشیال

← این سه عضله لب و گوشه دهان را به پایین می‌کشند.

- آسیب به این عصب آسیب‌پذیر (مارژینال مندیبولار) ← کشش به بالا و مورب لب‌ها ← بالا رفتن لب به این سمت مخصوصاً هنگام خندیدن ← در بدترین حالت شبیه نیشخند و گاهی همراه drooling

- عضله اربیکولاریس اُریس
  - عضله اسفنگتر مسئول جمع کردن لب‌ها و بستن محکم لب
  - فیبرهای عضلانی آن با بسیاری از فیبرهای elevator و دپرسور و همچنین پلاتیسما و risorius ترکیب می‌شود.

- عضله deep بوکسیناتور
  - عصب‌دهی: شاخه‌های بوکال عصب فاشیال
  - بخش fleshy از گونه میانی

□ کمک به جلوگیری از تجمع غذا بین لثه و گونه موقع غذا خوردن توسط force کردن غذا به عقب در مسیر دندان‌ها

- حرکت لترال دهان ← در نتیجه فانکشن پلاتیسما سوپرفیشیال و ریسوریوس

- عضله ریسوریوس
  - به نازکی کاغذ
  - مبدأ: از فاشیای پاروتید و حرکت به سمت جلو تا مقصد: پوست و مخاط گوشه دهان
  - کشیدن کمیشر لبی به سمت لترال و با نیشخند دهان را wide می‌کند.

- عضله پلاتیسما
  - به‌صورت آناتومیک مهم است ولی نقش عملکردی اندکی دارد.

- عصب‌دهی: شاخه‌های سرویکال عصب فاشیال
- مبدأ: فاشیای سرویکال سوپرفیشیال و مقصد: عضله اربیکولاریس اُریس همچنین پوست لب‌ها و چانه
- ورقه عضلانی پهن ولی بسیار نازک
- مسئول کشیدن پوست گردن که در موارد exaggerated باندهای عمودی تا سطح کلاویکل ایجاد می‌کند.
- شاخه مارژینال مندیبولار عصب فاشیال و همچنین شریان و ورید فاشیال را پوشانده و محافظت می‌کند.
- عضلات تمپورالیس و ماستر ← در expression صورت نقش ندارد ولی عضلات جویدن محسوب می‌شوند.
- عضلات گوش ← هیچ اهمیت فانکشنالی ندارند.

سیستم موسکولوآپونوروتیک سطحی

- SMAS: حاوی عضله و یک لایه از فاشیای نازک سطحی که تقریباً همه عضلات expression صورت مخصوصاً در قسمت تحتانی و میانی صورت و پیشانی را دربر می‌گیرد.
- بخش فاشیای SMAS از لایه فاشیای سوپرفیشیال سرویکال برخاسته، عضله پلاتیسما را می‌پوشاند، از مندیبل می‌گذرد و عضلات صورت را دربر می‌گیرد.
- SMAS ← فاشیا در قسمت پشت، محکم به پروسس ماستوئید استخوان تمپورال، فاشیای روی عضله SCM، فاشیای سطحی غده پاروتید حدود ۲ـ۱ cm جلوی تراگوس و قوس زایگوماتیک می‌چسبد.

← به‌صورت عملکردی، شبکه‌ای ایجاد می‌کند که تقریباً همه عضلات expression صورت را به هم متصل می‌کند تا هماهنگ عمل کنند.

← فاشیا کشش عضلات را روی پوست گسترده می‌کند و مانعی از گسترش عفونت از سطح به عمق صورت می‌باشد.

← شریان‌های محوری هم در بخش سطحی SMAS هم در بخش چربی ساب‌کوتانه SMAS وجود دارند؛ در نتیجه لایه زیر SMAS نسبتاً بدون خون است.

← همه اعصاب حسی، بالای SMAS بوده در حالی‌که همه عضلات حرکتی در عمق SMAS قرار می‌گیرند.

← تنها محل safe دایسکشن SMAS روی گونه: دقیقاً روی غده پاروتید که اعصاب، درون پارانشیم غده هستند.

← در ناحیه تمپورال، دایسکشن بالای SMAS از یکپارچگی عصب فاشیال حمایت می‌کند.

← خصوصیات منحصر به‌فرد SMAS منجر به ابداعات قابل توجه در جراحی زیبایی خصوصاً لیفت صورت و گردن شده است.

عصب‌دهی صورت و گردن

عصب‌دهی حسی

- عصب‌دهی حسی صورت: از شاخه‌های عصب کرانیال V (عصب تری‌ژمینال)
- عصب V: دارای ۳ شاخه:
  - V_1: عصب افتالمیک (شاخه فوقانی) $\frac{\text{خروج از جمجمه}}{\text{از طریق}}$ سوراخ سوپرااربیتال

- V_2: عصب ماگزیلاری (شاخه میانی) $\frac{\text{خروج از جمجمه}}{\text{از طریق}}$ سوراخ اینفرااربیتال
- V_3: عصب مندیبولار (شاخه تحتانی) $\frac{\text{خروج از جمجمه}}{\text{از طریق}}$ سوراخ منتال

هر سه در امتداد عمودی خط midpupillary

بلوک عصبی رژیونال مؤثر ← از طریق بلوک اعصاب هنگام خروج از سوراخ‌ها

- هنگام جراحی در محدوده جدا شدن عصب افتالمیک و ماگزیلاری از عصب تری‌ژمینال در rim اربیت ← احتمال رفلکس تری‌ژمینوکاردیاک ← برادی‌کاردی شدید، آسیستول، هیپوتانسیون، آپنه، حتی مرگ در حین جراحی داخل یا کنار اربیت
- اعصاب سرویکال C2 تا C4
- ایجاد پلکسوس در عمق عضله SCM
- بزرگ‌ترین عصب منشعب از این پلکسوس ← عصب greater auricular ← عصب‌دهی پوست لترال گردن و پوست زاویه فک و نواحی‌ای از گوش
- عصب lesser occipital ← عصب‌دهی گردن و اسکالپ پشت گوش
- عصب transverse cervical ← عصب‌دهی پوست قدام گردن
- نقطه Erb
  - محل نمایان شدن اعصاب greater auricular، lesser occipital و transverse cervical
  - اهمیت آن: عصب اسپاینال اکسسوری (عصب حرکتی عضله تراپزیوس) هم در این‌جا نمایان می‌شود.
- آسیب عصب اسپاینال اکسسوری در نقطه erb (محلی نسبتاً سطحی و محافظت نشده) ← موجب عدم عملکرد عضله تراپزیوس و درد مزمن شانه‌ها، پارستزی بازو، شانه افتاده و عدم توانایی در abduct اکتیو شانه‌ها $<80^\circ$

عصب‌دهی حرکتی

- عصب فاشیال، تمام عضلات مربوط به expression صورت را عصب‌دهی می‌کند بنابراین اهمیت خاصی در حین جراحی پوست دارد. در بسیاری موارد، شاخه‌های این عصب، سطحی بوده و مستعد تروما حین جراحی می‌باشد.
- عصب فاشیال، ۵ شاخه اصلی دارد: تمپورال، زایگوماتیک، بوکال، مارژینال مندیبولار و سرویکال ⇐ معمولاً زیر فاشیای SMAS حرکت می‌کنند (برخلاف اعصاب حسی که روی SMAS قرار می‌گیرند).

اگر شاخه عصبی در جلوی خط عمودی کشیده شده از لترال کانتوس آسیب ببیند، انتظار می‌رود عصب با عملکرد نسبی در طول چند ماه رژنره شود.

- در جایی‌که شاخه‌های عصب فاشیال غده پاروتید را ترک می‌کنند، کم‌تر محافظت می‌شوند و بیشتر مستعد تروما هستند؛ پس این ناحیه danger zone نامیده می‌شود.
- حاشیه‌های danger zone:
  - شروع از گوش، یک خط افقی ۱cm بالای زایگوما و پایان در توبرکل Whitnall's؛ بخش لترال ابرو لندمارک کاربردی برای بوردر فوقانی danger zone است.

- یک خط عمودی با شروع در توبرکل whitnall's و پایان در مارژین تحتانی مندیبل
- شروع در مارژین تحتانی مندیبل، یک خط منحنی تا ۲ cm زیر مارژین مندیبل و پایان در زاویه مندیبل

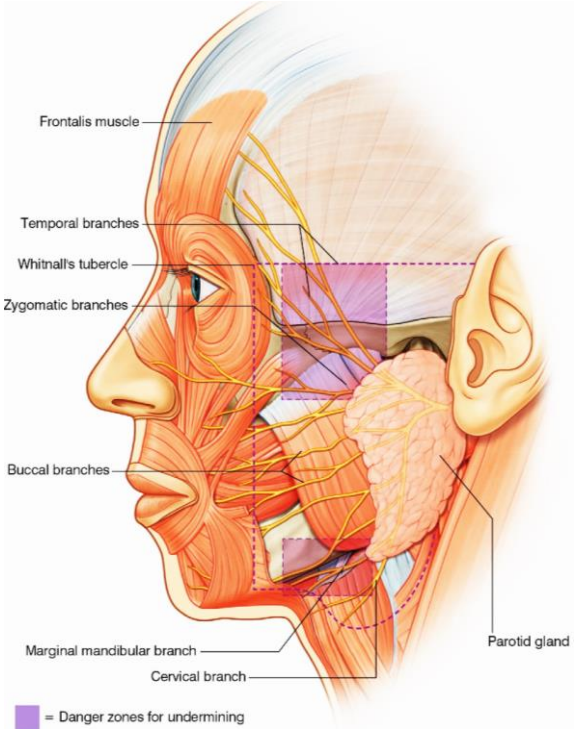

FIGURE 1.19 Branches of the facial nerve. The shaded area represents the "non-protected zone" where branches have emerged from the parotid gland. (After Robinson JK. Basic cutaneous surgery concepts. In: Robinson JK, Arndt KA, LeBoit PE, Wintroub BU, eds. *Atlas of cutaneous surgery*. Philadelphia: Saunders; 1996:1–4, with permission from Saunders.)

- شاخه تمپورال یکی از آسیب‌پذیرترین شاخه‌های عصب فاشیال است.
  - عصب‌دهی عضله فرونتالیس، بخش فوقانی اربیکولاریس اُکولی و کوروگیتور سوپرسیلی
  - آسیب‌پذیرتر در: محل عبور از قوس زایگوماتیک و گیجگاه (در این محل محافظت فقط با پوست، چربی ساب‌کوتانه و لایه نازکی از SMAS)
  - آسیب عصبی ← موجب صاف شدن پیشانی با افتادن ابرو و ناتوانی در بستن محکم چشم؛ افتادن ابرو به ناحیه اربیتال که با دید بالا و لترال تداخل دارد و با لیفت ابرو ترمیم می‌شود.
- شاخه مارژینال مندیبولار عصب فاشیال ← به‌دلیل سطحی بودن در معرض خطر است.
  - ← با عبور از زاویه مندیبل، فقط توسط پوست، چربی ساب‌کوتانه و SMAS پوشانده می‌شود.
  - ← معمولاً در سطح یا بالاتر از سطح پایین مندیبل بوده ولی در ۲۰٪ افراد ۱ـ۲ cm پایین‌تر در گردن در زاویه مندیبل رفته و احتیاط لازم است.

← با هایپراکستنشن سر در جهت مخالف برای اکسپوز شدن ناحیه ساب‌مندیبولار برای جراحی، این عصب حدود 2cm ≥ زیر مندیبل است.
← در لیپوساکشن غبغب، احتمال آسیب این عصب وجود دارد.
← bruised شدن عصب، خنده غیر طبیعی به‌مدت ۶ هفته
← بریده شدن عصب: ناتوانی دائم در خندیدن و سوت زدن
← عضله پلاتیسما در سطح این عصب بوده و آن را از تروما محافظت می‌کند.
← ترومای این عصب ← ایجاد نقص‌های عملکردی و زیبایی و ایجاد کشش دهان به بالا و لترال

لنفاتیک سر

- سیستم عروق لنفاتیک موازی سیستم وریدی بوده و هر mm ۳ـ۲ دریچه دارد.
- به‌طور کلی، درناژ لنفاوی از سطح به عمق، از مدیال به لترال و به سمت پایین می‌باشد.
- ۵۰ـ۲۰٪ افراد طبیعی، لنفنود خوش‌خیم قابل لمس در گردن دارند که معمولاً 1 cm > هستند.
- لنفنودهای اصلی فاشیال در: پاروتید، ساب‌مندیبولار و ساب‌منتال
- درناژ لنفاتیک اصلی صورت ← کانال‌هایی به سمت پشت و در جهت پایین
- اسکالپ و پشت گوش ← درناژ به غدد پست‌اریکولار و اکسی‌پیتال ← درناژ به لنفنودهای سرویکال عمقی‌تر اسپاینال اکسسوری، ترانسورس سرویکال و اینترنال ژوگولار
- غدد پاروتید
  - هم پره‌اوریکولار و هم اینفرااوریکولار ← هم داخل غدد و هم در فاشیای گلندولار اطراف
  - یک واحد مربوط به حوزه لترال گونه، بخش جلویی گوش، پیشانی و ناحیه کانتال خارجی
- غدد ساب‌منتال
  - درناژ بخش مدیال و تحتانی صورت، مدیال پلک، بخش لترال لب، بینی، لثه، کام نرم، $\frac{2}{3}$ قدامی زبان و حفره پالاتین
  - محل: میدلاین ⇐ پتانسیل درناژ سمت راست و چپ منطقه مرکزی صورت، $\frac{2}{3}$ میانی لب و چانه
  - اغلب در افراد سالم، قابل لمس هستند.
- غدد ساب‌منتال و ساب‌مندیبولار ← احاطه توسط فاشیای گلاندولار
- معاینه غدد
  - پاروتید ← بیمار نشسته و مستقیماً روبروی پزشک
  - ساب‌منتال و ساب‌مندیبولار ← چانه به سمت پایین (برای ریلکس شدن عضله پلاتیسمای روی آن)
  ← معاینه دو دستی: یک انگشت در کف دهان و انگشتان دست دیگر ایجاد فشار به سمت بالا
- در نهایت سیستم لنفاتیک سر و گردن، یک تنه واحد شده که به جریان وریدی منتهی می‌شود.

لندمارک‌های توپوگرافیگ گوش

- به‌جز لوبول گوش، لندمارک‌های گوش توسط شکل اوریکل (غضروف الاستیک) ایجاد می‌شوند.
- به‌طور معمول گوش فرد بالغ سفیدپوست non-Hispanic:
  - طول ۶/۵ cm
  - عرض ۳/۵ cm
- گوش در فرد
  - آفریقایی: کوتاه‌تر
  - آسیایی: بلندتر
- برجستگی غیر طبیعی: در حدود ۵٪ جمعیت سفیدپوست non-Hispanic

آناتومی جراحی گردن

- پوست گردن: شل با خطوط و چین‌های عرضی ← انسزیون الکتیو در این خطوط
- به‌دلیل شکل مقعر گردن ← انسزیون ورتیکال تمایل به ایجاد کنتراکچر اسکار و تشکیل web دارد ⇐ عوارض عملکردی و زیبایی
- لندمارک‌های سطحی گردن
  - استخوان هایوئید در قدام
  - عضله SCM در لترال ← تقسیم گردن به مثلث قدامی و خلفی
- شناختن مثلث خلفی گردن مهم است ← زیرا عصب اسپاینال اکسسوری (عصب‌دهی تراپزیوس) از بخش خلفی SCM خارج می‌شود.

← در صورت بریده شدن، توانایی رژنره شدن ندارد.

← محل خروج این عصب از عضله SCM: نقطه erb

← مستعد آسیب حین جراحی در مثلث خلفی (چون فقط توسط پوست و فاشیای سطحی گردن پوشیده می‌شود).

← ترومای عصب موجب عدم عملکرد تراپزیوس با winging اسکاپولا، ناتوانی در بالا انداختن شانه‌ها، دشواری در abduct بازو و درد مزمن شانه‌ها

آناتومی سطحی دست و پا

- جراحی درماتولوژیک دست و پا ← محدود به پوست و بافت ساب‌کوتانه
- در دست و پا ساختارهای زنده مانند اعصاب، شریان، ورید، لیگامان و تاندون‌ها، به‌طور سطحی زیر لایه نازکی از پوست و چربی بوده و اغلب قابل لمس است.
- در برنامه‌ریزی پروسیجر ← جلوگیری از ایجاد تنش به لبه‌های زخم ← محدودیت محدوده حرکت ← dehiscence زخم و ایجاد اسکار

- عصب‌دهی سطح دورسال دست:
  - شاخه حسی عصب رادیال ← به‌دلیل سطحی بودن مستعد آسیب
  - شاخه دورسال عصب اولنار
- عصب‌دهی سطح پالمار دست ← اعصاب رادیال، مدین و اولنار
- انسزیون کف دست:
  - موازی کریزهای فلکشن
  - کریز high tension در زاویه ۴۵° ≥ (در صورت انسزیون در کریز با زاویه ۹۰° ⇐ ایجاد اسکار تندر و محدودیت حرکت)
- انسزیون دورسال افقی در دورسوم دست ← قابل قبول‌تر از نظر زیبایی
- در سطح دورسال انگشتان ← انسزیون قوس‌دار S ← جلوگیری از کنتراکچر ناشی از برش طولی و اختلال تحرک مفصل
- بخش مورب S ← کاهش ریسک آسیب به ساختارهای طولی انگشت
- در دورسال پا ← ارجح بودن انسزیون طولی عمود بر خطوط تنش ریلکس پوستی ← جلوگیری از آسیب به ساختارهای زیرین
- پوست پلانتار پا از طریق بسیاری از باندهای فیبروزی به ساختارهای زیرین می‌چسبد ← محدودیت تحرک بافتی در طول جراحی

آناتومی سطحی ناحیه ژنیتال

ساختارهای مثلث اوروژنیتال مردانه

- اسکروتوم ← پوست بسیار نازک
- تنه پنیس
  - متشکل از کورپوس کاورنوس و کورپوس اسپونژیوز (اتصال دو کورپوس با فاشیایی ضخیم به‌نام تونیکا آلبوژینه‌آ)
  - فاشیای buck: ورقه فاشیایی سفت و متصل‌کننده همه بخش‌ها
  - پوست اطراف تنه پنیس بسیار شل بوده و در پره‌پوس (foreskin) بسیار اضافه می‌باشد ولی روی کورونا و گلنس نسبتاً غیر متحرک است.

ساختارهای مثلث اوروژنیتال زنانه

- ژنیتالیای خارجی شامل: مونس پوبیس، لابیا ماژور و مینور، وستیبول و کلیتوریس
- مونس پوبیس: دارای پوست و بافت ساب‌کوتانه روی سمفیز پوبیک
- لابیا ماژور
  - چین‌های طولی برجسته پوست با چربی زیرپوستی
  - همتای اسکروتوم در مردان

- پوست بخش بیرونی، پیگمانته و مودار است.
- در جلو و عقب در کمیشرها یکی می‌شوند.
- لابیا مینور
- چین‌های کوچک‌تر درون شیار pudendal لابیا ماژور
- احاطه‌کننده وستیبول واژن
- در عقب به‌عنوان فرنولوم لابیا (فورشت) یکی می‌شوند.
- در جلو به دو بخش تقسیم می‌شود:

سوپریور (لترال) ← عبور از بالای کلیتوریس برای تشکیل پره‌پوس

اینفریور (مدیال) ← عبور از زیر کلیتوریس و تشکیل فرنولوم کلیتوریس

- کلیتوریس ← همتای پنیس در مردان

PITFALLS AND THEIR MANAGEMENT

- Facial nerve injury. When facial nerve injury is the result of blunt trauma, inflammation, or heat, the nerve may recover over a period of 2–6 months; if the loss of function does not risk loss of an important function, a period of observation is appropriate.
- Sectioning of the temporal branch of the facial nerve results in brow and lid ptosis and the inability to tightly close the eyes. Dissect above the SMAS at the temple. Botulinum toxin injections of the unaffected forehead on the contralateral side will result in the brows being at the same level. Brow-lift on the side with the brow ptosis may also be performed.
- Sectioning of the zygomatic branch causes paralysis of the upper lid resulting in epiphora and exposure keratitis. Short-term management: postoperatively, immediately provide a moisture chamber for the eye with lubrication. Long-term management: gold weight implant into the upper eyelid provides closure by gravity with lateral tarsorrhaphy; lateral canthoplasty.
- Sectioning of the marginal mandibular branch results in protrusion of the corner of the lower lid. Botulinum toxin injections of the unaffected side. Suspension of the lid at the commissure or facial nerve graft if the transection is distal may provide relief.
- Spinal accessory nerve injury. When planning surgery, locate Erb's point by turning the head away and bisecting a horizontal line connecting the angle of the jaw to the mastoid process with a vertical line drawn from the midpoint to the posterior border of the sternocleidomastoid muscle. A vertical line is dropped 6 cm from the midpoint of this line and it will intersect the sternocleidomastoid muscle near to the point of emergence of the nerve.
- Arterial bleeding. When approaching areas where there is likely to be arterial bleeding, have two hemostats available for each artery in the field; palpate the area to feel the pulsation of the artery at the inferior mandibular rim and the temple; undermine in the plane with the least risk of transecting arteries; on the scalp, undermine in the subgaleal space, and on the forehead below the muscle and over the periosteum; undermine the wound edges to see the artery and clamp it before cutting it. Ligate arteries.