

رادیولوژی

گوارش ۲

Liver imaging 2

خلاصه درس به همراه مجموعه سوالات آزمون ارتقاء و بورد رادیولوژی با پاسخ تشریحی

رادیولوژی ۲

Haaga 2017

کتاب آمادگی آزمون ارتقاء و بورد ۱۴۰۱

ترجمه و تلخیص:

دکتر غزاله امجد ۱۰٪ برتر بورد ۹۵ و رتبه ۱ دستیاری ۹۱

دکتر سارا ایپک‌چی ۱۰ ٪ برتر بورد تخصصی رادیولوژی سال ۹۸

دکتر محمد علی عطایی بورد تخصصی رادیولوژی
هیات علمی دانشگاه علوم پزشکی کرمانشاه

ویراستاری و پاسخ‌دهی به سؤالات ارتقا و بورد ۱۴۰۰:

دکتر محمد علی عطایی

بورد تخصصی رادیولوژی

هیات علمی دانشگاه علوم پزشکی کرمانشاه

مقدمه ناشر

موسسه‌ی رهپویان شریف با بیش از بیست و دو سال تلاش در زمینه‌ی چاپ و نشر کتب آمادگی آزمون‌های ارتقاء و بورد تخصصی در بین داوطلبان جایگاه ویژه‌ای دارد.

از این‌رو با توجه به زمان اندک داوطلبان محترم، برای مطالعه‌ی تکست اصلی و حجم بالای مطالب، موسسه‌ی رهپویان شریف ساختار منحصر به فرد خود را این‌گونه ارائه داد تا با دسترسی داوطلبان به خلاصه مطالب موجود در رفرنس و همچنین مرور مطالب در قالب سوالات ارتقاء و بورد چند سال اخیر، در زمان کم بتوان به نتیجه‌ی مطلوب رسید.

همچنین در کنار ساختار اصلی کتب کیمیا، مجموعه کتاب‌هایی با عناوین اکسیر، سیمیا، مرور سریع، آسکی، مقالات و... تولید و در اختیار داوطلبان محترم قرار داده تا نیازهای علمی و آموزشی دستیاران و متخصصین رشته‌های مختلف مد نظر قرار گیرد.

کتاب حاضر که به رهپویان جامعه پزشکی تقدیم می‌شود نتیجه زحمات گروهی از زبده‌ترین مولفین بوده که هدف آن‌ها تهیه خلاصه‌ای در عین حال جامع از مطالب کلیدی کتب مرجع، در کنار بانکی از سوالات آزمون ارتقاء و بورد، جهت آمادگی علمی دستیاران محترم می‌باشد. در این کتاب علاوه بر این‌که سعی شده است کلیه نکات و موضوعات مهم آزمون‌ها با بیانی ساده و شیوا و به‌صورت کاملاً منظم پوشش داده شود، سوالات آزمون‌های مختلف دانشگاه‌ها و بورد نیز گردآوری و با استفاده از منابع معتبر معرفی و به‌طور تشریحی به آن‌ها پاسخ داده شده است. شالوده تنظیم این مجموعه آخرین ویرایش منابع آزمون‌های ارتقاء، گواهینامه و دانشنامه تخصصی تعیین شده از سوی دبیرخانه شورای آموزش پزشکی و تخصصی بوده که شامل ویرایش پنجم Brant 2019 ، ویرایش پنجم Rumack 2018 و ویرایش ششم Haaga 2017 بوده است.

امیدواریم این کتاب نیز همانند دیگر کتب موسسه رهپویان شریف مورد استقبال شایان جامعه پزشکی قرار گیرد.

دکتر مهدی شریف

ریاست موسسه رهپویان شریف

موسسه انتشاراتی رهپویان شریف

عنوان کتاب: گوارش ۲ / Haaga 2017/ خلاصه درس به همراه مجموعه سؤالات آزمون ارتقاء و بورد رادیولوژی با پاسخ تشریحی/کتاب آمادگی آزمون ارتقاء و بورد ۱۴۰۱ ترجمه و تلخیص : دکتر غزاله امجد. دکتر سارا ایپکچی. دکتر محمد علی عطایی ویراستاری و پاسخدهی به سؤالات : دکتر محمد علی عطایی حروفچینی و صفحه آرایی : رهپویان شریف طراح و گرافیست : رهپویان شریف	چاپ و لیتوگرافی: رهپویان شریف نوبت چاپ : اول ۱۴۰۰ تیراژ : ۳۰۰ جلد شابک دوره : ۹-۳۰۰۵-۰۹-۶۰۰-۹۷۸ شابک : ٤-۳۳۲۳-۰۹-۶۰۰-۹۷۸ بهاء: ۱۱٤/۸۰۰ تومان

آدرس: تهران – خیابان فاطمی غربی نبش جمال زاده – پلاک ۲۷٤ – طبقه دوم

صندوق پستی : ۱٤۱۸۵/۳۱۳ www.drsharif.org

شماره تماس: ۰۲۱– ٦٦۹۰۸۰۰۰ info@drsharif.org

سخنی کوتاه با همکاران

با توجه به جنبه پایین آموزشی برخی از مقالات و همچنین مبهم و پیچیده بودن بی‌فایده آنها و از طرف دیگر، زمان باقیمانده جهت مطالعه، در گردآوری پرسش‌ها سعی به تمرکز بر روی نکات مهم‌تر شده است.

از نظر نحوه‌ی به یادسپاری تأکید نگارنده به Bold نمودن کلمات توسط تلپیست محترم بوده، با این دید پرسش را بخوانید.

توصیه نهایی آن است که همه‌ی مقالات را یکجا نخوانید. در عوض سعی نمایید مقاله مذکور را صبح خوانده و آخر شب مروری نمایید و دوباره فردا صبح که مقاله جدید را می‌خواهید بخوانید، مقاله روز گذشته را در ۲۰ دقیقه مرور نمایید.

اثرات اجرای این نکته را در زمان خواهید دید.

موفق و پیروز باشید

دکتر غزاله امجد

راهنمای بخش‌ها و امکانات اپلیکیشن رهپویان شریف

از سال ۱۳۹۹ و در جهت ارتقای سطح آموزش‌های موسسه رهپویان شریف، خدمات بسیار متنوعی که در ادامه به آنها پرداخته می‌شود در قالب **اپلیکیشن رهپویان شریف** ارائه می‌شود. شما می‌توانید به آسانی و با مراجعه به سایت موسسه به آدرس WWW.DRSHARIF.ORG نسبت به نصب اپلیکیشن و استفاده از امکانات آن اقدام فرمایید.

معرفی بخش‌ها

منوی اپلیکیشن:
لیست تمام ابزارها، آموزش استفاده و ارسال تیکت پشتیبانی در این منو قرار دارد

اسکن QR:
شما با این ابزار می‌توانید QR های موجود در کتب هوشمند را اسکن کرده و مستقیما محتوای مرتبط با آن مبحث را مشاهده فرمایید.

تازه‌ها:
در این بخش آخرین محتوای رشته تخصصی شما که به روز رسانی شده نمایش داده می‌شود و می‌توانید با کلیک بر روی هرکدام، آن را مشاهده فرمایید.

آموزش و آزمون:
در این بخش می‌توانید لینک برگزاری کارگاه‌های آنلاین، آخرین گایدلاین‌ها، متون رفرنس انگلیسی، دوره‌ها و آزمون‌های تخصصی، و تمام آنچه که برای آمادگی آزمون‌ها نیاز است را مشاهده فرمایید.

محتوای من:
در این بخش، ویدئوها، پادکست‌ها، تصاویر، متون و... مرتبط با رشته تخصصی شما قرار گرفته است.

فروشگاه آنلاین:
چنانچه قصد تهیه بسته‌های تخصصی رشته خود را داشته باشید، می‌توانید با مراجعه به بخش فروشگاه، آن را مشاهده و تهیه فرمایید.

فلش کارت:
در بخش فلش کارت می‌توانید بسته‌های متنوع سوالات پرتکرار و مهم همراه با نکات کلیدی که توسط اساتید طراحی شده‌اند را مشاهده و آنها را مرور نمایید.

اخبار:
تمام اطلاع‌رسانی‌های مهم رشته شما در این بخش صورت گرفته و شما می‌توانید به آسانی از آنها مطلع گردید.

با آنکه خدمات ارائه شده در این اپلیکیشن که قابل استفاده در انواع موبایل‌های اندرویدی و IOS بوده بسیار متنوع است، لیکن طراحی آن به نحوی است که کاربر بتواند به آسانی و بدون کوچک‌ترین پیچیدگی از تمام قابلیت‌های آن استفاده نماید. لازم به ذکر است در آینده نزدیک و طبق برنامه‌های توسعه‌ای، امکانات و ابزارهای متنوع و کاربردی دیگری متناسب با نیاز داوطلبان گرامی به آن اضافه گردید.

فهرست

فصل ۴۴: توده‌های فوکال کبد ۹
سوالات و پاسخنامه فصل ۴۴ ..... ۴۹
فصل ۴۵: Liver Transplantation ۹۱
سوالات و پاسخنامه فصل ۴۵ ..... ۱۰۷

فصل ۴۴: توده‌های فوکال کبد

توده‌های کبدی فوکال به ۴ دسته تقسیم می‌شوند:

۱- ضایعات کاذب (سودولیژن)

۲- توده‌های غیر تومورال (کیست و توده‌های التهابی)

۳- تومورهای خوش خیم

۴- تومورهای بدخیم

ضایعات کاذب و تومورهای کاذب:

این ضایعات با اختلالات لوکالیزه جریان پورت داخل کبدی همراهی دارند.

شانت آرتریوپورتال: در شانت آرتریوپورتال (AP)، خون شریانی کبدی بطور مستقیم به داخل ورید پورتال جریان می‌یابد. ارتباطات AP دراطراف شبکه عروقی پری‌بیلیاری در کبد به فراوانی دیده می‌شوند وهمین جا ممکن است شانت ایجاد شود. به هرحال، به دنبال بیوپسی از تومور کبدی، یک فیستول مستقیم بین شریان وورید پورت می‌تواند ایجاد شود.

در CT وMRI دینامیک یک **انهنسمنت Wedge شکل زودرس در فاز شریانی** دیده می‌شود که گاهی با مشاهده **ونول‌های پورتال در مرکز ضایعه** همراه است، **این ناحیه در فاز equilibrium ایزودنس می‌شود.**

تصاویر کرونال یا ساژیتال CT مولتی دتکتور گاهی برای مشخص شدن این ضایعات با ارزش‌اند.

چون شانت AP معمولاً در enhanced MRI superparamagnetic iron oxide (SPIO) **دیده نمی‌شود، این متد در افتراق شانت AP از تومورهای کوچک هایپرواسکولار یا سایر ضایعات حقیقی موثر است.** در نواحی با شانت AP در کبد چرب اغلب**Focal sparing** ایجاد می‌شود وبه ندرت **رسوب آهن** دارد. **شانت AP** اغلب با **HCC، کاورنوس همانژیوما وسایر تومورها** همراهی دارد.

انسداد ورید پورت داخل کبدی منجر به یافته‌های تصویری مختلفی در سگمان مسدود می‌شود که ممکن است علت ایجادکننده آن را مخفی نماید. به‌دلیل جریان خون جبرانی از شریان کبدی به قسمت دیستال ورید پورت از طریق شبکه عروقی پری‌بیلیاری، سگمان مسدود انهسمنت زودرس در CT وMRI دینامیک نشان می‌دهد. (segmental staining).

این انهانسمنت سگمنتال اغلب در HCC و یا سایر تومورهای بدخیم با تهاجم به ورید پورت دیده می‌شود وکشف تومور زمینه‌ای آن را مشکل می‌سازد.

وقتی اینفارکشن zahn اتفاق می‌افتد، ناحیه مسدود در CT قبل کنتراست هیپودنس، در T_1 هیپواینتنس و در T_2 هیپراینتنس می‌شود. در کبد چرب این ناحیه اغلب شواهد Focal sparing را نشان می‌دهد و

ممکن است علت زمینه‌ای را بپوشاند. انسداد ورید هپاتیک داخل کبدی باعث ایجاد یافته‌های مشابهی با توجه به توزیع سگمنتال وریدهای کبدی می‌شود.

چندین نوع Inflow وریدی مستقیم به داخل پارانشیم کبدی از خارج از تنه پورتال اصلی توسط مطالعات آناتومیک وتصویربرداری آنالیز شده است. این‌ها جریان خون ثالثیه Third Inflow نامیده می‌شوند. این نواحی که جریان خون ثالثیه دارند به خوبی با CT در فاز آرتریال پورتوگرافی (CTAP) به‌صورت دیفکت پرفیوژن پورتال در کبد نرمال از سایر جهات، دیده می‌شوند. مطابق آنالیزهای CTAP-based، جریان ثالثیه شامل جریان از یک **ورید گاستریک راست نابجا** (یا ورید پانکراتیکودئودنوگاستریک)، **وریدهای cystic** و **Sappey** و ورید **گاستریک چپ نابجا** است. این وریدها معمولاً بطور مستقیم به ونول‌های پورتال داخل کبدی متصل می‌شوند. نواحی که جریان ثالثیه دریافت می‌کند اغلب Pseudolesion یا سودوتومور نشان می‌دهند. **برای افتراق آنها از ضایعات واقعی کبدی، دیدن این وریدها به کمک سونوگرافی داپلر یا CT دینامیک کمک کننده است.**

وریدهای cystic به داخل فوسای کیسه صفرا درناژ می‌شوند وبا قسمت پریفرال وریدهای پورت داخل کبدی در سگمان ۴ یا ۵ ارتباط برقرار می‌کنند. ناحیه درناژ شده اغلب یک ناحیه وج شکل کوچک تشدید زودرس در مراحل اولیه CT وMRI دینامیک ایجاد می‌کند که دلیل آن بازگشت وریدی سریع‌تر نسبت به کبد اطراف است.

در CT وMRI بدون کنتراست وبا کنتراست، هیچ ابنرمالیته واضحی دیده نمی‌شود. این Staining در مواقعی که جریان خون کیسه صفرا به‌دلیل کانسر یا التهاب (سیستیت) بالا می‌رود بهتر مشاهده می‌شود این Inflow از طریق ورید کیستیک بطور شایعی باعث **Focal sparing در کبد چرب** می‌شود.

ورید گاستریک نابجای راست خون را از آنتروم معده، دئودنوم و سر پانکراس جمع می‌کند و ورید پانکراتیکودئودنوگاستریک را می‌سازد. ورید گاستریک راست معمولاً بداخل تنه اصلی پورتال تخلیه می‌شود، با این وجود در ۶ تا ۱۴٪ افراد مستقیماً به داخل بخش خلفی سگمان ۴ کبد و بطور نادر به سگمان III، II، I تخلیه می‌شود. ناحیه درناژ شده توسط این ورید گاهی اوقات در فاز شریانی، تشدید زودهنگام در CT یا MRI دینامیک به علت بازگشت وریدی نسبتاً زودرس، در MRI این تغییرات در ۵٪ بیماران سیروتیک دیده می‌شود. برای افتراق، اثبات درناژ وریدی با کمک داپلر رنگی مهم است. هم‌چنین استفاده از Gd-EOB-DTPA در MRI در افتراق سودولیژن از HCC حقیقی کمک‌کننده است. در فاز هپاتوبیلیاری در MRI با استفاده از کنتراست Gd-EOB-DTPA، این نواحی هایپرپلاستیک مشاهده نمی‌شوند اغلب HCCهای اولیه با تمایز خوب، در این فاز، هیپواینتنس می‌باشند focal sparing آهن در کبد هموسیدریک در این نواحی اخیراً گزارش شده است.

وریدهای تحتانی Sappey از دیواره قفسه سینه از طریق لیگامان فالسی فرم به قدام سگمان ۴ جریان پیدا می‌کنند. به این‌ها وریدهای پارا امبیلیکال نیز گفته می‌شود. **کبد چرب فوکال** اغلب در این ناحیه مشاهده می‌شود. این ناحیه در MRI وCT دینامیک، انهنسمنت زودرس یا هیپودنسیتی نشان می‌دهد.

این تغییرات در بیماران با پورتال هیپرتنشن مشاهده نمی‌شوند چون که جهت جریان در این سیستم وریدی معکوس می‌شود.

وجه **مشترک تمامی این ضایعات انهنسمنت زودرس در فاز شریانی است که در فازهای پورتال و وریدی، ایزودنس با بافت کبد** اطراف می‌شود. اما هر یک از این ضایعات ویژگی مشخصه خاص خود را دارند که در تشخیص آنها کمک کننده است **(نکته تستی):**

* **مشاهده ونول‌های پورت در مرکز ضایعه در فاز شریانی:** شانت AP
* **Segmental staining:** انسداد شاخه‌های ورید پورت
* **انفارکت Zahn** : انسداد پورت
* **مشاهده ورید نابجا در داپلر یا CT دینامیک:** third inflow
* **رسوب آهن در محل ضایعه:** شانت AP
* **تغییرات هایپرپلاستیک در کبد سیروتیک:** aberrant RGV (یا ورید پانکراتیکودئودنوگاستریک) (focal sparing آهن در کبد هموسیدریک در این نواحی رخ می‌دهد).
* **Sappey flow** در هایپرتانسیون پورت مشاهده نمی‌شود.

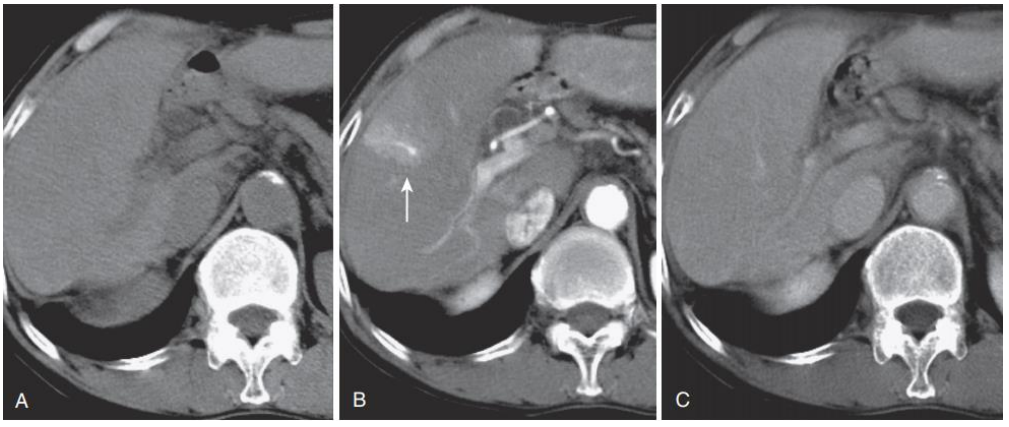

FIG 44-1 Arterioportal shunt. On dynamic CT scan (**B**) a wedge-shaped early enhancement is seen in the arterial phase, with visualization of the portal venule in the center of the lesion *(arrow)*. However, there are no visible abnormal fndings on precontrast (**A**) and equilibrium-phase (**C**) CT images.

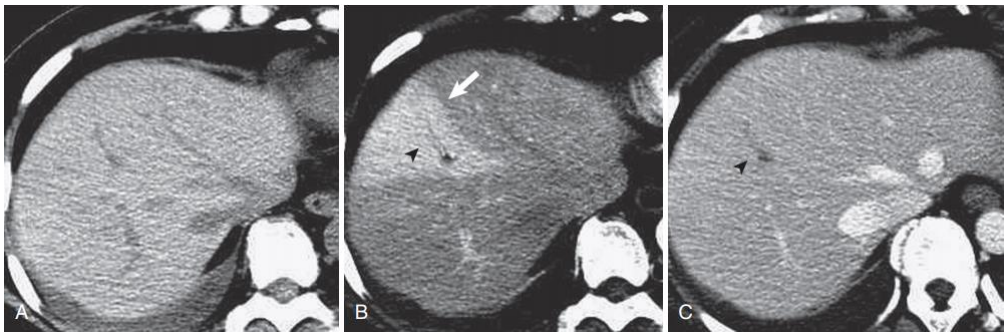

FIG 44-2 Segmental staining caused by intrahepatic portal vein thrombosis. Although there are no attenuation differences in the liver on precontrast (**A**) and equilibrium-phase (**C**) CT scan, a wedge-shaped enhanced area is observed in segment VIII of the liver in the arterial phase (**B**) *(arrow).* A linear hypodense lesion that indicates a thrombus is observed in the portal vein *(arrowhead).*

کیست کبدی ساده:

کیست‌های منفرد کبد به طور گهگاهی دیده می‌شوند. از نظر هیستولوژی، یک لایه از اپیتلیوم مکعبی دیده می‌شود و دیواره آنها متشکل از بافت فیبروزه نازک است. این کیست‌ها معمولاً در افراد مسن دیده می‌شوند که این خود نشانه اکتسابی بودن آنهاست. اگرچه کیست‌های کبدی معمولاً بدون علامت‌اند، اما در صورت بزرگ شدن می‌توانند علائم فشاری ایجاد کنند. کیست‌های مشابه ممکن است در سراسر پارانشیم در کبد پلی کیستیک نوع بالغین دیده شود.

در CT یک کیست کبدی به‌صورت یک توده هیپودنس با حاشیه صاف و با دانسیته نزدیک صفر دیده می‌شود. این کیست‌ها در T_1 هیپواینتنس و در T_2 به شدت هیپراینتنس می‌باشند. اینها هیچگونه تشدیدی در CT یا MR با کنتراست ندارند، وقتی در داخل این کیست‌ها خونریزی یا التهابی اتفاق بیافتد، دانسیته افزایش یافته و شدت سیگنال در MRI تغییر می‌کند. این ضایعات بعنوان کیست‌های کمپلیکه در نظر گرفته می‌شوند.

بیماری کبدی پلی‌کیستیک:

ممکن است دردوران کودکی مشاهده شود. در این موارد بیماری با فیبروز مادرزادی کبد کمپلیکه شده است و ممکن است همراه با هایپرتانسیون پورت و واریس مری باشد.کیست‌های کلیوی نیز در حدود 70% موارد وجود دارند.

کیست‌های بی شماری در کبد دیده می‌شوند و کلسیفیکاسیون و کیست‌های کمپلیکه شایع هستند.

ویژگی‌های تصویربرداری این ضایعات اساسا مشابه کیست‌های کبدی می‌باشد.

Ciliated Hepatic Foregut Cyst (CHFC):

یک کیست **یونی‌لبولار** با **حدود کاملاً مشخص** است که سطح داخلی آن مژه دار بوده، با اپیتلیوم سیلندریک یا مکعبی تولیدکننده موسین پوشیده می‌شود. از نظر هیستولوژیک **مشابه کیست‌های برونکوژنیک** هستند. این کیست‌ها تمایل دارند در **سطح قدامی کبد زیر کپسول کبدی** قرار گیرند. اینها حاوی مایع موسینوس به همراه غلظت مختلفی از چربی و پروتئین می‌باشند.

یافته‌های تصویربرداری CHFC بر اساس غلظت موسین و ماهیت محتویات کیست متغیر است. در CT بدون کنتراست، CHFC اغلب به‌صورت ندول‌های **ایزودنس** نسبت به کبد اطراف دیده می‌شوند، البته می‌توانند گاهی هیپردنس یا کمی هیپودنس باشند. در CT دینامیک به **هیچ وجه انهنس نمی‌شوند.** در MRI T_2 یافته‌ها مشابه سایر کیست‌های کبدی می‌باشد. در T_1 به خاطر وجود غلظت بالای موسین در بعضی افراد، هایپراینتنسیتی دیده می‌شود. هرچند به طور تیپیک CHFC خوش‌خیم هستند اما تبدیل به SCC در چندین مورد گزارش شده است.

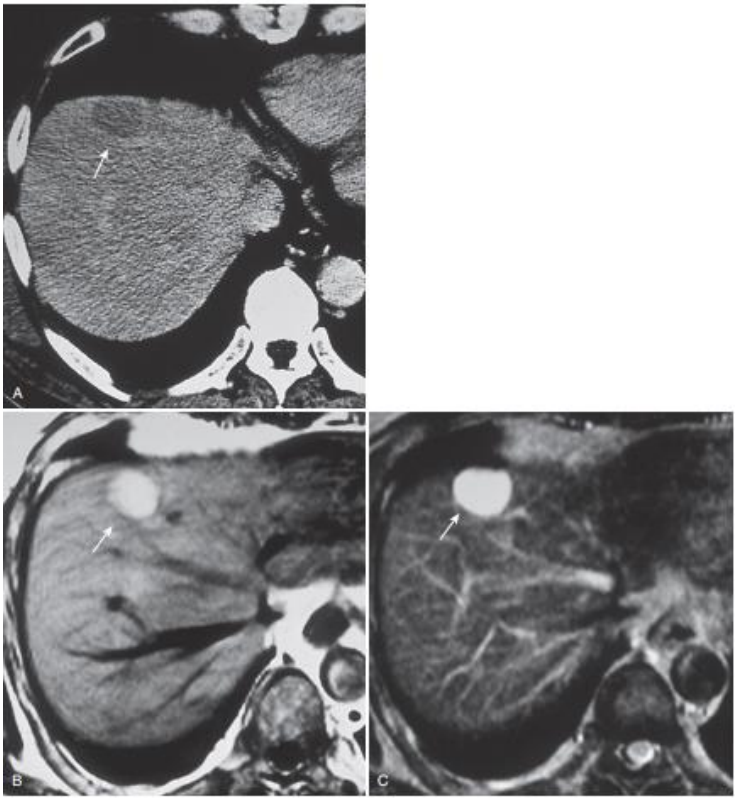

FIG 44-10 Ciliated hepatic foregut cyst. **A,** Postcontrast CT scan shows a nonenhanced hypodense mass beneath the anterior surface of the liver *(arrow)*. The internal density of the mass is higher than that of water. Both T1- (**B**) and T2-weighted (**C**) MRIs demonstrate extreme hyperintensity, reflecting a high intralesional concentration of protein *(arrow)*.

Focal sparing در کبد چرب

Focal sparing در کبد چرب، **هیپردنسیتی نسبی در CT بدون کنتراست** نشان می‌دهد در MRI در تصاویر **T1 هیپواینتنس** و در **opposed phase T1 نسبتاً هیپراینتنس** می‌باشد این یافته‌ها معمولاً مربوط به برهم خوردن فوکال جریان خون پورتال بوده و شکل آن گاهاً wedge شکل می‌شود.
Focal fatty change ارتباط قوی با اختلال فلوی پورتال لوکالیزه دارند در کبد سیروتیک می‌تواند HCC با تغییرات چربی یا ندول دیسپلاستیک را تقلید کند وقتی این تغییرات چربی در مکان‌ها غیر معمول ایجاد شده اند افتراق از HCC سخت است، ارتشاح چربی می‌تواند ندولار و مولتی فوکال باشد و متاستاز، آبسه یا هامارتوم بیلیاری را تقلید کند در این موارد تصاویر Opposed فاز MRI کمک کننده‌اند.
دپوزیشن Focal iron در نواحی با پورتال پرفیوژن مختل مشاهده می‌شوند و منجر به هایپواینتنسیتی سگمنتال در تصاویر T_2 می‌شود.

فوکال ندولار هیپرپلازی (FNH):

FNH یک ضایعه تومورمانند است که با اسکار فیبروز مرکزی با ندول‌های حاشیه‌ای از هپاتوسیت‌های هیپرپلاستیک و داکتول‌های صفراوی کوچک در **کبدهای غیرسیروتیک** مشخص می‌شود. اکثر موارد در **زنان** رخ می‌دهد **(نسبت مرد به زن ۱:۸ می‌باشد)**. به دلیل اینکه اغلب در **همراهی با برهم خوردگی جریان پورتال در کبد** دیده می‌شود، FNH امروزه یک تغییر واکنشی به blood circulation ابنرمال در نظر گرفته می‌شود. برخلاف آدنوم کبدی، در **مورد همراهی آن با قرص‌های ضد بارداری کنتراورسی وجود دارد.** بطور کلینیکی، FNH **معمولاً بدون علامت** است ولی گاهی درد اپیگاستریک یا هپاتومگالی بطور ناشایع دیده می‌شود. برخلاف آدنوم کبدی، **پارگی اینتراپریتونئال به شدت نادر** است. به‌صورت گروس، FNH یک توده منفرد با حدود مشخص بدون کپسول است که اغلب در زیر سطح کبد قرار گرفته است. بهرحال می‌تواند متعدد بوده، از کبد پدانکوله شود. **خونریزی داخلی و نکروز معمولاً دیده نمی‌شود.** در اسکار مرکزی، شرایین تغذیه کننده، وریدهای درناژکننده متصل شونده به ورید هپاتیک و پرولیفراسیون مجاری صفراوی دیده می‌شوند. شرایین تغذیه کننده از طریق اسکار مرکزی به قسمت‌های محیطی تومور می‌روند و شکل چرخ درشکه (Spoke wheel) را می‌سازند. تعداد متغیری از سلول‌های کوپفر در FNH دیده می‌شود. در تصویربرداری FNH معمولاً یک شکل کمی بیضوی دارد.
در **CT بدون کنتراست** به‌صورت یک توده هموژن هیپودنس با یک اسکار مرکزی که بطور قابل توجهی هیپودنس‌تر است، دیده می‌شود. به هرحال در ضایعات کوچک، مشاهده اسکار مرکزی در CT قطعی نیست. در **فاز شریانی** CT و MRI تمام ندول بطور هموژن تشدید می‌شود. اسکار مرکزی هیپودنس‌تر دیده می‌شود. اگر عروق radiating از اسکار مرکزی به محیط تومور دیده شوند **تشخیص تقریباً قطعی** FNH امکان پذیر می‌گردد. در پترن Spoke-wheel، عروق تغذیه کننده، سپتوم فیبروزه اسکار مرکزی را سوراخ نموده، به تمام تومور گسترش می‌یابند.

این نمای عروقی بطور دقیق تری توسط سونوگرافی با کنتراست ترسیم می‌شود.

FNH در **اکثر** بیماران در **تصاویر T1 هیپواینتنس و در T2 هیپراینتنس می**باشد. به هرحال به‌دلیل اینکه FNH، بافتی مشابه بافت کبدی اطرافش دارد، می‌تواند در T_1 ویا T_2 ایزواینتنس باشد. **اسکار مرکزی** در T_1 هیپواینتنس ودر T_2 هیپراینتنس می‌باشد. هیپراینتنسیتی ایجاد شده به‌دلیل واسکولاریته غنی داخل بافت اسکار است (واسکولار اسکار). در MRI دینامیک، **تشدید زودرس هموژن دیده می‌شود که دوام دارد. اسکار مرکزی تشدید تأخیری دارد.**

مطالعات پاتولوژی وتصویربرداری هر دو به دقت در FNH تشریح شده است. اکثر خون جریان یافته به تومور از طریق شریان‌ها به وریدهای اسکار مرکزی ریفلاکس پیدا می‌کنند وسپس وارد ورید هپاتیک می‌گردند. ازنظر همودینامیکی FNH از HCC هیپرواسکولار متفاوت است. این تفاوت آنها برای افتراق مفید است. در FNH در CT وMRI دینامیک، مارژین Stain، Clear است و بنابراین washout کنتراست دیده نمی‌شود. بعلاوه درناژ مستقیم از تومور به ورید هپاتیک گاهاً دیده می‌شود. (برعکس در HCC هایپرووسکولار در فاز پورتال وتعادلی، همزمان با Washout تومور، مارژین Stain تومور ناواضح می‌شود وانهنس‌منت تاج شکل Corona enhancement در نسج کبدی اطراف مشاهده می‌شود که نمایانگر درناژ فلو از تومور به سینوزوئیدهای کبدی مجاور است.)

به‌دلیل وجود کوپفرسل‌ها در FNH، **شدت سیگنال در SPIO enhanced MRI کاهش پیدا می‌کند** درجه جذب متفاوت بوده، علت آن تفاوت در توزیع کوپفرسل‌ها است. به‌دلیل اینکه SPIO همچنین توسط سایر ضایعات مانند آدنوم کبدی، HCC خوب تمایز یافته و ندول‌های دیسپلاستیک نیز جذب می‌شود باید به عنوان تشخیص افتراقی به آنها نیز توجه نمود. Hepatobilliary agentsها مانند Mn-DPDP و Gd-EOB-DTPA در کاراکتریزه کردن FNH مفیدند و دلیل آن جذب شدن agentها توسط هپاتوسیت‌ها در FNH و در نتیجه هیپراینتنس شدن FNH در T_1 انهنس شده توسط آنهاست. به هرحال، همین اثر را ممکن است در آدنوم کبدی و HCC خوب تمایزیافته نیز مشاهده کرد.

نکته: در تقسیم‌بندی جدید ضایعات کبدی، FNH تلانژکتاتیک که نوعی FNH محسوب می‌شد، در ساب تایپ آدنوم کبدی قرار گرفته است (آدنوم التهابی)

نکته: گاهی FNH در فاز هپاتوبیلیاری Gd-EOB- DTPA دارای هیپراینتنسیتی محیطی شبیه donut ویا ring می‌باشد. این اتفاق به دلیل expression کم organic anion transporting poly peptide 1B3 (OATP) در قسمت مرکزی بوده که برداشت Gd-EOB-DTPA توسط هپاتوسیت‌ها را برعهده دارد.

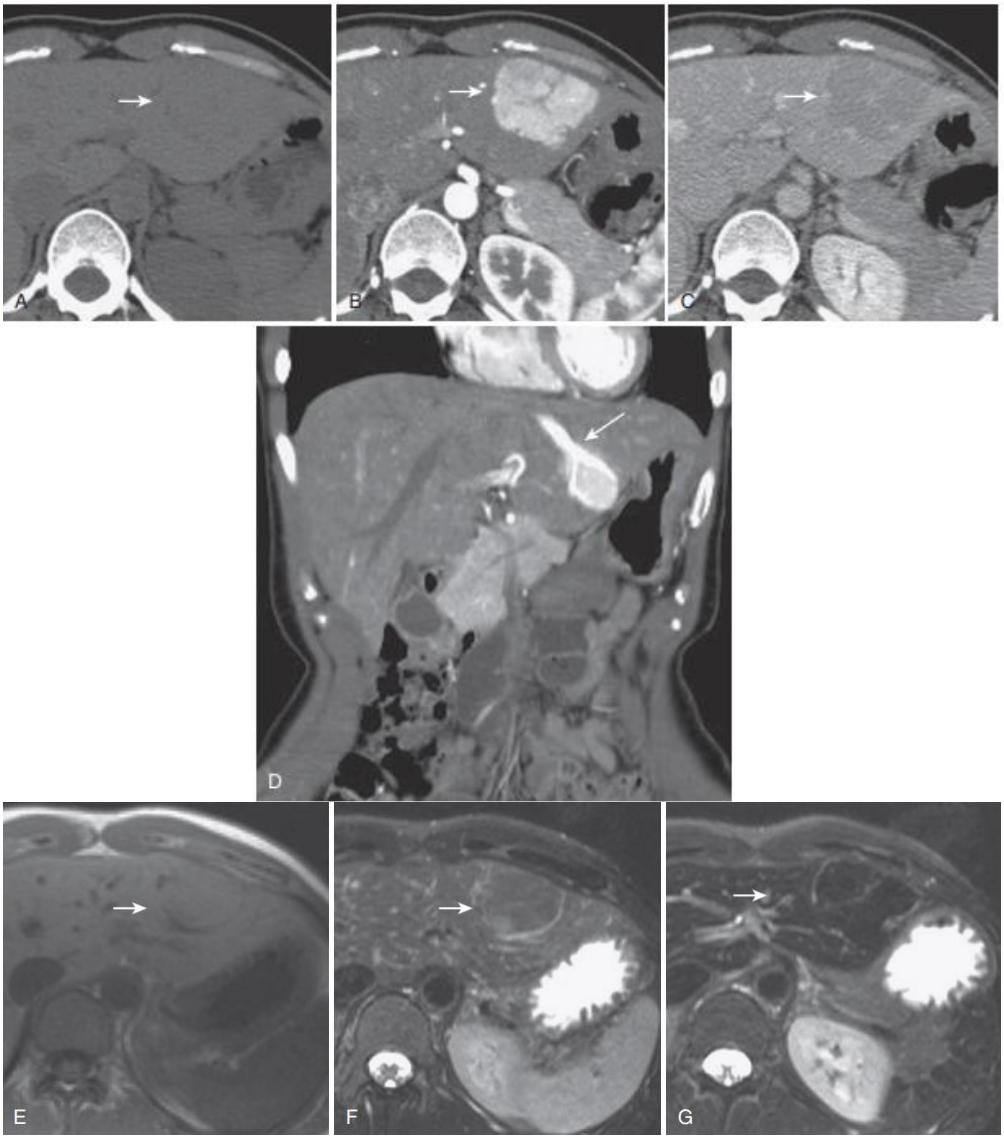

FIG 44-12 Focal nodular hyperplasia in a 44-year-old woman. **A** to **C,** On precontrast CT scan there is a homogeneous slightly hypodense mass with a central scar (slightly more hypodense) in the lateral segment of the liver (*arrow* in **A**). **B,** The lesion shows homogeneous enhancement with a less-enhanced central scar in the arterial phase *(arrow)*. **C,** It is relatively hypodense compared with surrounding liver parenchyma, with a slightly enhanced central scar in the equilibrium phase *(arrow)*. **D,** Direct draining from the tumor to the left hepatic vein *(arrow)* is observed on a coronal reconstruction of arterial-phase CT. The tumor shows isointensity *(arrow)* on T1- (**E**) and T2-weighted (**F**) MRIs. It demonstrates isointensity to the surrounding background liver parenchyma *(arrow)* on a SPIO-enhanced T2-weighted MRI (**G**), which represents the tumor's uptake of SPIO.

ندول‌های شبه FNH

ضایعات فوکال در کبدهای **سیروتیک** هستند که از نظر مورفولوژی مشابه FNH کلاسیک در کبدهای نرمال هستند. این‌ها ممکن است دچار اشتباه تشخیصی به عنوان HCC شوند به‌دلیل این که هر دو ضایعه تشدید واضحی در فاز شریانی CT یا MRI دینامیک دارند. این ضایعات هیپرواسکولار **تشدید زودرس در فاز شریانی** در CT و MRI دینامیک دارند. سیگنال ضایعات در T_1 و T_2 متغیر است. uptake کنتراست حین استفاده از Gd-EOB-DTPA و SPIO مشاهده می‌شود. اخیراً این ضایعات در بیماران سیروز الکلی بسیار مورد توجه قرار گرفته‌اند. در بررسی IHC، $\frac{2}{3}$ این ندول‌ها در سیروز الکلی تحت عنوان آدنوم التهابی کبد قرار می‌گیرند (به علت اینکه آدنوم کبدی در کبد سیروتیک خیلی پذیرفته شده نیست، به اسم Serum amyloid A(SAA) Positive neoplasm از آنها نام برده می‌شود). $\frac{1}{3}$ دیگر این ضایعات در IHC، مشخصات FNH را دارند. قابل توجه است که ضایعات گروه اول در فاز هپاتوبیلیاری Gd-EOB-DTPA هیپواینتنس و گروه دوم ایزو تا هایپراینتنس می‌باشند.

ندول‌های ماکرورژنراتیو بطور اتفاقی در بیماران سندرم بودکیاری و سیروتیک دیده می‌شوند. این‌ها از ندول‌های رژنراتیو معمول در بعضی موارد بزرگتر اند. از نظر هیستولوژیکی، ندول‌های ماکرورژنراتیو مشابه ندول‌های رژنراتیو در سیروز می‌باشند. بطور تیپیک، اینها در T2 هیپواینتنس و در T1 سیگنال‌های مختلفی دارند. در CT و MRI دینامیک عموماً انهنس نمی‌شوند البته در سندرم بودکیاری این‌ها ممکن است متعدد بوده، تشدید نشان دهند.

هیپرپلازی رژنراتیو ندولار شامل ندول‌های رژنراتیو متعدد مونوآسینار بوده، فاقد سپتای فیبروز می‌باشند. این‌ها اکثراً با انواع مختلف **بیماری‌های مزمن غیرکبدی** مانند **اختلالات میلوپرولیفراتیو** (لوکمی، پلی سیتمی ورا)، اختلالات **لنفوپرولیفراتیو** (لنفوم، دیسکرازی پلاسماسل) و **بیماری‌های کلاژن** (**SLE**، **RA** و **PAN**) همراهی دارند. پاتوژنز ندولار رژنراتیو هیپرپلازیا نامشخص است، اما ممکن است مشابه ترانسفورماسیون ندولار پارشیل باشد. تفاوت این دو مربوط به علت ایجادکننده و توزیع ابلیتراسیون وریدهای پورت است.

نمای تصویربرداری این ندول ها، **هیپواینتنسیتی در T2 می**باشد که برخلاف تومورهای واقعی کبد است که در T_2 هیپراینتنسیتی نشان می‌دهند. در **تصاویر T1 آن‌ها بطور تیپیک هیپراینتنس** هستند. این یافته‌های MRI مشابه تغییرات هیپرپلاستیک ایجاد شده توسط درناژ وریدی نابجا در کبدهای سیروتیک و ندول‌های دیسپلاستیک یا well-differentiated HCC است. در فاز هپاتوبیلیاری Gd-EOB-DTPA، این ندول‌ها مشابه FNH، هایپراینتنسیتی به صورت **donut type** دارند.

Peliosis Hepatis

شامل ضایعات کیستیک متعدد کوچکی هستند که با سینوزوئیدها مرتبطاند. Peliosis Hepatis سلول اندوتلیال در دیواره کیست ندارد. در CT بدون کنتراست هیپودنس است. در فاز شریانی CT دینامیک این

ضایعات نسبت به کبد زمینه‌ای تشدید پیدا می‌کنند و بطور پیشرونده ایزودنس می‌شوند.
Peliosis Hepatis معمولاً در T_2 **هیپراینتنس** می‌شود و در T_1 نسبت به کبد زمینه‌ای، **هیپواینتنس** است. پس از تزریق کنتراست، Peliosis Hepatis ممکن است پترن تشدید **سنتری فوگال** داشته باشد.

بایلوما

به تجمع صفراوی خارج شده از درخت صفراوی بدون توجه به محل آن (اینترا یا اکستراهپاتیک) گفته می‌شود. مجاری صفراوی به علل مختلفی هم‌چون سنگ کله‌دوک ممکن است پاره شده و در نتیجه بایلوما می‌تواند در داخل کبد و ساب کپسولار نیز تشکیل شود. اخیراً افزایش شیوع بایلومای در زمینه‌ی آسیب مجاری صفراوی بعد از intervention هم چون TACE و RF و ترومبوز شریان هپاتیک بعد از پیوند کبد گزارش شده است.
بایلوما در تصویربرداری مشابه کیست کبدی بوده اما اتساع مجاری صفراوی پروگزیمال مکرراً در آن دیده می‌شود. **تشخیص قطعی** با انجام **سینتی گرافی** و **مشاهده تجمع رادیوتراسه در محل تجمع مایع** مقدور است. **فاز هپاتوبیلیاری Gd-EOB-DTPA** نیز در تشخیص بایلوما **کمک‌کننده** است.

هامارتوم مجاری صفراوی

هامارتوم صفراوی که بنام کمپلکس Von Meyenburg شناخته می‌شود، تصور می‌شود که به‌دنبال نقص مادرزادی در تشکیل صفحه داکتال ایجاد می‌شود. گاهی با بیماری **پلی کیستیک** یا **کیست‌های پری‌بیلیاری** کمپلیکه می‌شود. هامارتوم صفراوی از خوشه‌های شبه داکتول صفراوی احاطه شده با اینترستیشیوم فیبروز تشکیل شده است. این لزوماً یک وضعیت نادر نیست ومیزان شیوع آن در اتوپسی‌ها بین ۰/۱۵ـ۲/۸٪ گزارش شده است. این ندول‌ها معمولاً **کوچک** بوده، اندازه آنها بین **۰/۱ تا ۵ میلیمتر** می‌باشد اما **گاهی به ۱۰mm هم می‌رسد**. در بعضی موارد تنها محدود به یک قسمت کبد اند اما در بعضی دیگر در تمام کبد پراکنده می‌شوند.
در CT بدون کنتراست هامارتوم صفراوی به‌صورت **ندول‌های هیپودنس ریزی** دیده می‌شوند که به علت partial volume effect **دانسیته آب را نشان نمی‌دهند**. این ندول‌ها ممکن است به سختی از توده‌های توپر هیپوواسکولار خصوصاً کانسرهای متاستاتیک کبدی، میکروآبسه‌های متعدد وانفیلتراسیون نامنظم چربی افتراق داده شوند.
در تصاویر MRI T_2 وMR کلانژیوپانکراتوگرافی (MRCP)، بطور کاراکتریستیک **هیپراینتنسیتی پرومیننت** نشان می‌دهند که مشخص کننده ماهیت کیستیک آنها است.

کیست‌های پری‌بیلیاری

کیست‌های رتانسیونی غدد پری‌بیلیاری هستند. آنها اغلب با **کبد پلی کیستیک** و **سیروز** همراهی دارند. در کبد سیروتیک سایز و تعداد آنها به تدریج با پیشرفت بیماری افزایش پیدا می‌کند.

در سونوگرافی به‌صورت ضایعات بدون اکو توبولار یا گردی دیده می‌شوند که در طول تراکت‌های پورتال **بزرگتر** امتداد پیدا می‌کنند. در CT و MRI این ضایعات به‌صورت ضایعات توبولار در طول ورید پورت و یا ضایعات کیستیک مرتبط تسبیحی (beaded) هستند. با این وجود در بعضی موارد، یافته‌ها مشابه یک Collar پری‌پورتال در CT و سیگنال ابنرمال پری‌پورتال در MR است. بطور کاراکتریستیک، ضایعات در **هر دو طرف** ورید پورت داخل کبدی **پروگزیمال** قرار دارند. کیست‌های پری‌بیلیاری می‌توانند **central dot sign** را در CT با کنتراست نشان دهند **مشابه آنچه در بیماری کارولی دیده می‌شود. MRCP** برای گرفتن تصویر کامل کیست‌های پری‌بیلیاری مفید است. در اندوسکوپیک رتروگرید کلانژیوپانکراتوگرافی (ERCP)، **ماده کنتراست به داخل کیست‌های پری‌بیلیاری جریان پیدا نمی‌کند** که این در افتراق آنها از بیماری کارولی مفید است.

بیماری کارولی

بیماری ناشایعی است که منجر به **اتساع کیستیک مجاری صفراوی داخل کبدی شده**، کمی در **مردان** شایع‌تر است و در اکثر افراد در دوران **کودکی یا نوجوانی** تشخیص داده می‌شود که علت آن علامت‌دار شدن این کیست‌ها در اثر **کلانژیت یا آبسه کبدی** است (طبق فصل ۴۲: کارولی معمولا در بزرگسالان تظاهر می‌کند هر چند ممکن است در شیرخواران و نوزادان هم دیده شود.)

در اکثر موارد بیماری کلیوی کیستیک شامل اکتازی توبولار رنال همراه آن وجود دارد.

بیماری کارولی بطور **قطعی** با **کلانژیوگرافی مستقیم** (ERCP، پرکوتانئوس ترانس هپاتیک کلانژیوگرافی PTC) تشخیص داده می‌شود. در سونوگرافی و CT **اتساع کیستیک مجاری صفراوی کاراکتریستیک است.** ورید پورت داخل یک مجرای صفراوی متسع به خوبی به‌صورت یک stain نقطه‌ای یا خطی در CT با کنتراست دیده می‌شود. که به عنوان **Central dot sign** شناخته می‌شود. ورید پورت در MRI نیز Flow void نشان داده، تحت عنوان **Intracystic Central Flow Void Sign** گفته می‌شود.